proLékaře.cz | 18.7.2025

NEZVYKLÁ DIAGNOSTIKA PERFORACE PRAVÉ KOMORY DEFIBRILAČNÍ ELEKTRODOU

K. Židová, M. Novák, P. Bothová, L. Groch

Souhrn

Prezentujeme kazuistiku 56leté pacientky, které byl pro diagnózu dilatační kardiomyopatie s těžkou depresí funkce levé komory a blokádou levého Tawarova raménka v červnu 2011 implantován biventrikulární defibrilátor. Měsíc po výkonu se u pacientky objevily palpitace a občasné kontrakce bránice, pro které byla opakovaně na našem pracovišti vyšetřována. Při interogaci přístroje byly zjištěny kolísavé hodnoty stimulačního prahu na defibrilační elektrodě; odpory, parametry citlivosti i stimulace na dalších elektrodách byly v mezích normy. Na rentgenovém snímku hrudníku nebyla patrná případná dislokace některé z elektrod, opakovaný kontrolní ultrazvuk srdce taktéž neprokázal jednoznačně patologický přesah elektrod. Pro recidivující potíže i přes úpravu programace defibrilátoru bylo doplněno CT vyšetření, na základě kterého bylo vysloveno podezření na možnou perforaci pravé komory (nález byl rušen četnými artefakty z elektrod), dále byl jako vedlejší nález popsán drobný ventrální pneumotorax. Vzhledem k diagnostickým rozpakům byla nakonec provedena pravostranná ventrikulografie, která jednoznačně prokázala přesah defibrilační elektrody mimo konturu pravé komory. Pacientka byla přeložena na kardiochirurgické pracoviště, kde za kontroly jícnovou echokardiografií byla extrahována defibrilační elektroda, následně s odstupem byla zavedena nová defibrilační elektroda. Oba výkony proběhly bez komplikací, pacientka byla v průběhu dalšího sledování bez obtíží. V případě selhání rutinních diagnostických metod (tj. rentgenového, ultrazvukového vyšetření či výpočetní tomografie) je pravostranná ventrikulografie vhodnou vyšetřovací metodou k odhalení perforace myokardu pravé komory.

Klíčová slova

implantabilní kardioverter-defibrilátor – defibrilační elektroda – perforace pravé komory – pravostranná ventrikulografie

Abstract

An anusual diagnostics of implantable cardioverter-defibrillator lead perforation. We present a case of a 56-year-old woman with depression of the left ventricular ejection fraction due to the dilated cardiomyopathy and the left bundle branch block that in July 2011 underwent a biventricular defibrillator implantation. After one month she was examined at our department for the palpitations and intermittent diaphragmatic muscle contractions. During the interrogation, the jumping output on the right ventricular lead was observed, other electrophysiological parameters were within the range. Chest X ray and echocardiography were repeatedly negative – there was not a lead overlap apparent. Since the ICD settings adjustment did not help, we decided to perform computer tomography, where no lead perforation was obvious. However, the CT image was unclear because of the lead artefacts. Nevertheless, a small ventral pneumothorax was revealed. Due to a serious suspicion on the cardiac lead perforation, the right ventriculogram was made and the lead perforation was ascertained. Patient was transferred to the department of heart surgery where lead extraction under the control of oesophageal echocardiography was performed. Accordingly, a new defibrillation lead was implanted; during the long term follow-up patient remained stable without any further signs of device function impairment. In the case of the routine diagnostic methods failure (e.g. chest X-ray examination, echocardiography and computer tomography) the right ventriculography is a very suitable and reliable method for the lead perforation disclosure.

Keywords

implantable cardioverter-defibrillator – defibrillation lead – cardiac perforation – right ventriculography

Úvod

Jednou z možných komplikací trvalé kardiostimulace je perforace myokardu stimulační nebo defibrilační elektrodou. Jde o relativně vzácnou, ale potenciálně závažnou komplikaci, jejíž incidence se pohybuje dle různých literárních údajů v rozmezí 0,1–1,2 % u kardiostimulátorů a 0,5–5,2 % u implantabilních kardioverterů-defibrilátorů [1–4]. Předpokládaný počet perforací myokardu je však mnohem vyšší. Při zkoumání výskytu asymptomatických perforací u nositelů implantátů pomocí výpočetní tomografie bylo zjištěno až 15 % případů náhodně zjištěných perforací, přestože u těchto pacientů nebyly narušeny stimulační ani další elektrofyziologické parametry. Udává se, že u síňových elektrod dochází k perforacím myokardu častěji než u komorových (pro tenkou stěnu pravé síně), přičemž tužší komorové defibrilační elektrody s sebou nesou vyšší riziko perforace než elektrody stimulační [5].

K rutinním vyšetřením umožňujícím vizualizaci stimulačních nebo defibrilačních elektrod patří rentgenový snímek a echokardiografické vyšetření, klíčovou metodou v diagnostice perforace myokardu elektrodou je výpočetní tomografie. Uvádíme kazuistiku pacientky, u které výše uvedené metody selhaly a definitivní diagnóza zmiňované komplikace byla potvrzena až na základě pravostranné ventrikulografie.

Kazuistika

Prezentujeme kazuistiku 56leté pacientky, které pro diagnózu dilatační kardiomyopatie s těžkou depresí funkce levé komory (ejekční frakce 15–20 %) a blokádu levého Tawarova

proLékaře.cz | 18.7.2025

raménka byl v červnu 2011 v souladu s platnými doporučeními ČKS implantován biventrikulární defibrilátor [6]. K srdeční resynchronizaci byl použit přístroj Unify CRT-D CD3235-40Q (St. Jude Medical, Inc., Minnesota, USA). Samotný výkon proběhl bez komplikací, levokomorová elektroda Quickflex 1156T/86 cm (St. Jude Medical, Inc., Minnesota, USA) byla zavedena do posterolaterální větve koronárního sinu, do ouška pravé síně byla implantována elektroda Tendril ST 1888TC/52 cm (St. Jude Medical, Inc., Minnesota, USA) a defibrilační elektroda s aktivní fixací (Durata 7F 7120Q/65 cm, St. Jude Medical, Inc., Minnesota, USA) byla umístěna do hrotu pravé komory. Všechny elektrody byly zavedeny punkčně cestou levé podklíčkové žíly separovanými punkcemi. Implantační hodnoty byly dobré – sensing P vlny 3,1 mV, R vlny 11,7 mV, stimulační práh byl na síňové elektrodě 0,5 V při 0,5 ms, na pravokomorové 0,75 V při 0,5 ms a na levokomorové 2 V při 0,5 ms (u všech elektrod byla nastavena bipolární konfigurace stimulace i citlivosti). Odpor na elektrodách byl změřen 430 Ω v pravé síni, 510 Ω v pravé a 1 000 Ω v levé komoře, defibrilační odpor byl 46 Ω. Testování defibrilačního výboje proběhlo úspěšně. Na kontrolním echokardiografickém vyšetření po výkonu byl zjištěn drobný perikardiální výpotek – do 4 mm, parametry stimulace i citlivosti na všech elektrodách byly nadále v mezích normy, pacientka byla propuštěna 4. den po zákroku ve stabilním stavu.

Měsíc po výkonu byla pacientka vyšetřena pro intermitentní palpitace a kontrakce bránice. Při interogaci přístroje byly zjištěny kolísavé hodnoty stimulačního prahu na defibrilační elektrodě (při opakovaných měřeních práh od 0,75 V při 0,5 ms do 5 V při 1 ms), hodnoty vnímání a odporu na pravokomorové elektrodě byly v normě. Všechny elektrofyziologické parametry na dalších elektrodách byly také v mezích normy, v paměti přístroje nebyla zachycena žádná arytmická událost. Vzhledem ke kolísajícím hodnotám stimulačního prahu a stimulaci bránice bylo vysloveno podezření na dislokaci defibrilační elektrody. Na rentgenovém snímku hrudníku případná dislokace některé z elektrod nebyla patrna, kontrolní ultrazvuk srdce taktéž jednoznačně patologický přesah elektrod neprokázal. Vzhledem k tomu, že po úpravě programace (snížení stimulačního výdeje na pravokomorové elekrodě) došlo jen k přechodnému ústupu obtíží, bylo provedeno kontrolní echokardiografické vyšetření. Nález byl stacionární, projekce se zaměřením na pravokomorovou elektrodu byly vzhledem k artefaktům a špatné vyšetřitelnosti pacientky málo výtěžné (obr. 1). Při opětovné kontrole přístroje nebyla zjištěna žádná patologie – stimulační parametry, citlivost i impedance byly na všech elektrodách v mezích normy. S ohledem na klinický obraz a suspekci na možnou perforaci pravé komory elektrodou defibrilátoru bylo doplněno CT vyšetření. CT obraz však perforaci pravé komory elektrodou jednoznačně nepotvrdil – pro četné artefakty způsobené elektrodami bylo vysloveno jen podezření na možnou perforaci (obr. 2), dále byl jako vedlejší nález popsán drobný ventrální pneumotorax do 10 mm, který podporoval naši domněnku. Vzhledem k diagnostickým rozpakům byla nakonec provedena pravostranná ventrikulografie, na které byl jednoznačně prokázán přesah defibrilační elektrody mimo konturu pravé komory cca o 8 mm (obr. 3), a tím byla diagnóza perforace myokardu jednoznačně potvrzena.

Pacientka byla přeložena na kardiochirurgické pracoviště k extrakci defibrilační elektrody za kontroly jícnovou echokardiografií. Výkon proběhl bez komplikací, dle kontrolního echokardiografického vyšetření přetrvával jen drobný perikardiální výpotek – šlo však o stacionární nález. Následně s odstupem dvou týdnů byla pacientce zavedena nová defibrilační elektroda s umístěním do spodního septa pravé komory (Durata 7F 7120Q/65 cm, St. Jude Medical, Inc., Minnesota, USA) a byl připojen původní defibrilátor. Parametry citlivosti a stimulace změřené po zákroku byly vyhovující – P vlny nad 5 mV, R vlny nad 12 mV, stimulační práh na síňové elektrodě 0,75 při 0,5 ms, na pravokomorové 0,75 V při 0,5 ms, na levokomorové 1,875 V při 0,5 ms, odpor na síňové elektrodě 460 Ω, na pravokomorové 510 Ω, na levokomorové 1000 Ω, defibrilační odpor byl 51 Ω. Při dalším sledování byla pacientka dlouhodobě bez potíží, elektrofyziologické parametry defibrilátoru se nadále pohybovaly ve standardním malém kolísání, kardiální stav pacientky byl taktéž uspokojivý, dosud nebyla zachycena žádná arytmická událost.

Obr. 1. Transthorakální echokardiografie – modifikovaná parasternální projekce – vzhledem k špatné vyšetřitelnosti a artefaktům z elektrody málo výtěžná (PK – pravá komora, LK – levá komora, RV – defibrilační elektroda).

Obr. 2. CT vyšetření hrudníku – hrot defibrilační elektrody pravděpodobně zasahuje mimo srdeční konturu, nelze však jednoznačně odlišit případnou perforaci myokardu od artefaktů způsobených elektrodou (RV – defibrilační elektroda).

Diskuze

Problematika perforace pravé srdeční komory defibrilační elektrodou představuje velmi aktuální problém s ohledem na narůstající populaci nositelů implantabilních kardioverterů-defibrilátorů. V literatuře je často zmiňována doba manifestace od zavedení defibrilačního systému, a i když perforace v akutním poim-

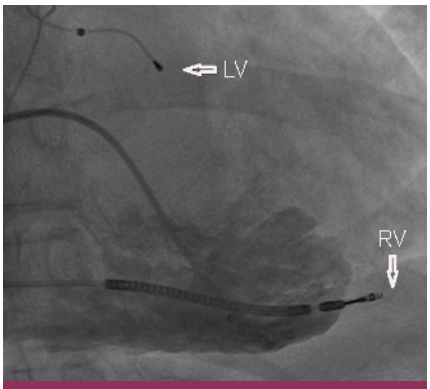

Obr. 3. Pravostranná ventrikulografie – patrný jasný přesah defibrilační elektrody mimo konturu pravé komory (LV – levokomorová elektroda, RV – defibrilační elektroda).

proLékaře.cz | 18.7.2025

plantačním období značně dominují, formou různých kazuistických sdělení jsou publikovány i případy pozdní manifestace [3,7,8].

Značně kontroverzní je pohled na riziko perforace v souvislosti s rozměrem elektrody – zatímco část prací prokázala, že defibrilační elektrody o menším průřezu (7 Frenchů) s sebou přinášejí vyšší riziko perforace myokardu, jiné práce zase tuto skutečnost vyvrátily. Nejvíce diskutovanou skupinou elektrod jsou 7Frenchové elektrody produktové řady Riata (St. Jude Medical, Inc., Minnesota, USA) – četné kazuistiky a práce poukázaly na možné vyšší riziko komplikací u těchto elektrod [9–12]. Z nich největší monocentrická práce Danika et al zahrnovala celkem 130 pacientů s elektrodami řady Riata. Alarmující data dala podnět pro vznik Porterfieldovy multicentrické studie zahrnující celkem 15 387 pacientů, která však udávané zvýšené riziko komplikací (perforace, dislokace, infrakce či poruchy izolace) u těchto elektrod neprokázala [13]. Také další studie srovnávající 7- a 8Frenchové defibrilační elektrody zásadní rozdíl týkající se komplikací nezaznamenala. Bylo však zjištěno, že prokazatelně vyšší riziko perforace myokardu defibrilační elektrodou s sebou přináší její umístění do hrotu pravé komory ve srovnání se septální pozicí [14].

V literatuře existuje jen velmi málo dat o elektrodách řady Durata (St. Jude Medical, Inc., Minnesota, USA), které mají změněnou konstrukci a následovaly řadu Riata. Práce Rordorfa et al srovnávající skupiny elektrod o menším a větším průřezu nezaznamenala u elektrod Durata žádnou perforaci, šlo však o relativně malý soubor pacientů (pouze 51 pacientů s elektrodami Durata z celkového počtu 858 pacientů) [11].

Co se týče diagnostiky perforace pravé komory elektrodou stimulačního nebo defibrilačního systému, zůstává zásadní diagnostickou metodou počítačová tomografie [5], možnost využití pravostranné ventrikulografie je v naší i zahraniční odborné literatuře zmiňovaná zcela ojediněle [7].

Závěr

Riziko perforace myokardu defibrilační elektrodou je vyšší než u elektrod kardiostimulátorů a je nutno na něj pomýšlet zejména v časném období po implantaci. Klinický obraz perforace myokardu může být velmi variabilní – od asymptomatických případů, přes kontrakce bránice nebo stenokardie, až po fatální srdeční tamponádu. V případě selhání rutinních diagnostických metod (tj. rentgenového a ultrazvukového vyšetření či výpočetní tomografie) je pravostranná ventrikulografie vhodnou vyšetřovací metodou k odhalení perforace myokardu pravé komory. Tato kazuistika poukazuje na nutnost individuálního přístupu k pacientovi při řešení možných komplikací trvalé kardiostimulace.

Literatura

1. Sivakumaran S, Irwin ME, Gulamhusein SS et al. Postpacemaker implant pericarditis: incidence and outcomes with active-fixation leads. Pacing Clin Electrophysiol 2002; 25: 833–837.

2. Turakhia M, Prasad M, Olgin J et al. Rates and severity of perforation from implantable cardioverter-defibrillator leads: A 4 year study. J Interv Card Electrophysiol 2009; 24: 47–52.

3. Khan MN, Joseph G, Khaykin Y et al. Delayed lead perforation: A disturbing trend. Pacing Clin Electrophysiol 2005; 28: 251–253.

4. Mahapatra S, Bybee KA, Bunch TJ et al. Incidence and predictors of cardiac perforation after permanent pacemaker placement. Heart Rhythm 2005; 2: 912–913.

5. Hirschl DA, Jain VR, Spindola-Franco H et al. Prevalence and Characterization of asymptomatic pacemaker and ICD lead perforation on CT. Pacing Clin Electrophysiol 2007; 30: 28–32.

6. Zásady pro implantace kardiostimulátorů, implantabilních kardioverterů-defibrilátorů a systémů pro srdeční resynchronizační léčbu 2009. Cor Vasa 2009; 51: 602–614.

7. Kautzner J, Bytešník J. Recurrent pericardial chest pain: A case of late right ventricular perforation after implantation of a transvenous active-fixation ICD lead. Pacing Clin Electrophysiol 2001; 24: 116–118.

8. Ferrero-de-Loma-Osorio A, Albors-Martín J, Ruiz-Granell R et al. Images in cardiovascular medicine: Delayed right ventricular perforation by a transvenous active fixation implantable cardioverter-defibrillator lead: echocardiographic diagnosis and surgical management. Circulation 2009; 119: 2112–2113.

9. Wiegand UK, Wilke I, Bonnemeier H et al. Inadequate ICD discharges due to diaphragmatic electromyopotential oversensing as the first sign of right ventricular lead perforation. Pacing Clin Electrophysiol 2006; 29: 1176–1178.

10. Crusio RH, Greenberg YJ. An anusual presentation of implantable cardioverter-defibrillator lead perforation. J Electrocardiol 2009; 42: 265–266.

11. Rordorf R, Canevese F, Vicentini A et al. Delayed ICD lead cardiac perforation: comparison of small versus standard-diameter leads implanted in a single center. Pacing Clin Electrophysiol 2011; 34: 475–483.

12. Danik SB, Mansour M, Singh J et al. Increased incidence of subacute lead perforation noted with one implantable cardioverter-defibrillator. Heart Rhythm 2009; 6: 204–209.

13. Porterfield JG, Porterfield LM, Kuck KH et al. Clinical performance of the St. Jude Medical Riata defibrillation lead in a large patient population. J Cardiovasc Electrophysiol 2010; 21: 551–556.

14. Corbisiero R, Armbruster R. Does size really matter? A comparison of the Riata lead family based on size and its relation to performance. Pacing Clin Electrophysiol 2008; 31: 722–726.

Doručeno do redakce 22. 2. 2012
Přijato po recenzi 27. 2. 2012

MUDr. Klaudia Židová[1]
doc. MUDr. Miroslav Novák, CSc.[1]
MUDr. Pavla Bothová, Ph.D.[1]
MUDr. Ladislav Groch, Ph.D.[1]
I. interní kardioangiologická klinika LF MU
a FN u sv. Anny v Brně
zidova@fnusa.cz