

Modifikovaný Valsalvův manévr v přednemocniční péči – kazuistika

J. Pekara^{1,2}, D. Peřan¹⁻³, P. Zvolský¹, P. C. Cmorej^{4,5}, T. Janota⁶, M. Nesvadba^{7,8}

¹ Zdravotnická záchranná služba hl. m. Prahy, Praha

² Vysoká škola zdravotnická, o. p. s., Praha

³ Kabinet veřejného zdravotnictví 3. LF UK, Praha

⁴ FZS JEP v Ústí nad Labem, Fakulta zdravotnických studií UJEP v Ústí nad Labem

⁵ Zdravotnická záchranná služba Ústeckého kraje, p. o.

⁶ 3. interní klinika pro kardiologii 1. LF UK a VFN v Praze

⁷ Ordinace praktického lékaře, Turnov

⁸ Ministerstvo zdravotnictví Slovenské republiky, Bratislava

Souhrn

Článek popisuje kazuistiku mladé ženy s tachykardií s úzkými komplexy, u které byla provedena nefarmakologická kardioverze pomocí vagového manévru. Studie potvrzují, že vagové manévry jsou přínosným postupem první volby ke zvrácení supraventrikulárních tachyarytmií nejen v přednemocniční péči. Léčba modifikovaným Valsalvovým manévrem (VM) je pro ukončení (paroxysmální) supraventrikulární tachykardie signifikantně účinnější než standardní VM a je prakticky nejúčinnější z vagových manévru. Při standardním VM se jedná o usilovný výdech při zavřené hlasové štěrbině. U modifikovaného VM se provádí usilovné expirium nejčastěji proti odporu pístu injekční stříkačky zajišťující určitou standardizaci úsilí. V popsáném případě byl modifikovaný manévr využit u mladé ženy se supraventrikulární tachykardií (180 pulsů/min) s výsledným obnovením sinusového rytmu.

Klíčová slova

Valsalvův manévr – přednemocniční péče – tachykardie

Modified Valsalva manoeuvre in pre-hospital care – a case report

Abstract

The article describes the case of a young woman with narrow complex tachycardia, in whom non-pharmacological cardioversion – the Valsalva manoeuvre (VM) – was used. Studies confirm that vagal manoeuvres are a generally recommended first-choice approach to reversing supraventricular tachyarrhythmia not only in pre-hospital care and that, for paroxysmal supraventricular tachycardia, treatment with modified VM is significantly more effective than the standard VM and is virtually the most effective of all vagal manoeuvres. In the standard VM the patient exhales forcefully against a closed glottis. In the modified VM, the patient exhales against resistance (most commonly a syringe plunger). In our case, the normalisation of the rhythm in supraventricular tachycardia (180 pulses/min) was used successfully in a young woman, who recovered sinus rhythm.

Key words

Valsalva manoeuvre – pre-hospital care – tachycardia

Úvod

Valsalvův manévr (VM), usilovný výdech při zavřené hlasové štěrbině, patří k vagovým manévrum (podobně jako manévr okulokardiální, tlak na oční bulby či masáž karotického sinu ad.). Při manévru dochází ke zvýšení intratorakálního, abdominálního a centrálního venózního tlaku. Snižuje se krevní návrat a následně klesá preload, afterload, srdeční výdej a arteriální krevní tlak (TK). Po ukončení usilovného expira dochází k náhlému zvýšení/obnovení srdečního výdeje a TK. Na zvýšení TK reagují baroreceptory v aortě aktivací nervus vagus. Vagová aktivace může díky přechodnému

zpomalení převodu v atrioventrikulárním uzlu umožnit upřesnění typu supraventrikulární tachyarytmie (SVT) nebo dokonce vést k ukončení SVT (nejčastěji atrioventrikulární nodální reentry tachykardie). Dále se manévr využívá např. při diferenciální diagnostice šelestů na podkladě subaortální stenózy či prolapsu mitrální chlopně, které při manévru na rozdíl od ostatních šelestů zesilují. Manévr může zvýraznit varikokélu. V běžném životě je ekvivalent manévru využíván při tlačení na stoličnici nebo k vyrovnání tlaku při zalehlých uších. Manévr není doporučován při hypotenzii, kterou přechodně prohlubuje, při glaukomu nebo vý-

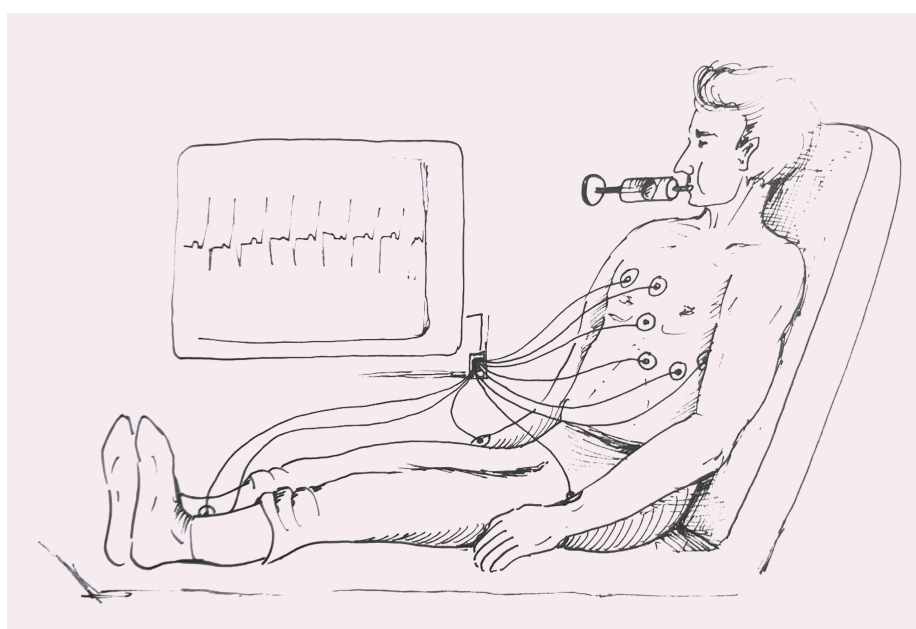
znamné retinopatii kvůli nežádoucímu zvýšení nitroočního tlaku.

Manévr se provádí optimálně vsedě. Nemocný je vyzván k tlačení jako na stoličnici 10–15 s nebo jak dlouho vydrží [1].

U modifikovaného VM (MVM) je prováděn usilovný výdech proti odporu nějakého předmětu nejčastěji se nemocný snaží výdechem do kónusu injekční stříkačky vytlačovat její píst. Při použití nízko odporové stříkačky určené pro lineární dávkovače o objemu 20 ml se píst dá uvést do pomalého pohybu. Při použití běžné stříkačky se pístem většinou nepodaří pohnout, ale test funguje stejně. Usilovný

Tab. 1. Rozdíly hodnot u pacientky před a po modifikovaném Valsalvově manévru.

Před terapií	Terapie	Po terapií
A – udržuje volně průchodné, komunikuje	modifikovaný Valsalvův manévr	A – udržuje volně průchodné, komunikuje
B – bez potíží, bez dušnosti, SpO ₂ 98 %, frekvence 16/min		B – beze změn
C – supraventrikulární tachykardie – 180/min, krevní tlak 120/85 mm Hg, palpitace		C – sinusový rytmus – 105 pulsů, krevní tlak 120/85 mm Hg, bez subjektivních potíží
D – GCS 4-5-6, zornice izokorické, fotoreakce +/-		D – beze změn
E – tělesná teplota 36,8 °C, bez patologického nálezu		E – beze změn



Obr. 1. Pacientka v polosedu na lůžku s horní polovinou těla v pozici 45° k podložce, byla vyzvána k 15s usilovnému výdechu proti pístu 10ml stříkačky (autor: Radek Benda).

výdech je prováděn v polosedu (trup v úhlu 45° k podložce) cca 15 s. Po ukončení výdechu je pacient položen do horizontály s elevací dolních končetin do 45° nad podložku. Dochází tak k ještě většímu náhlému zvýšení srdečního výdeje a TK s větší průvodní vagovou reakcí než při standardním manévru [2].

Studie potvrzují, že vagové manévry jsou obecně doporučovaným postupem první volby ke zvrácení supraventrikulárních tachyrytmii nejen v přednemocniční péči [3] a léčba MVM je, pro ukončení (paroxysmální) supraventrikulární tachykardie, signifikantně účinnější než standardní VM [4].

Kazuistika

Výjezdová skupina rychlé zdravotnické pomoci (VS RZP) obdržela v 8.25 hod tísňovou výzvu

„ARYTMIE+, tachykardie“. Dle informací zdravotnického operačního střediska udávala žena (věk 40 let) celkovou slabost a palpitace. Na místo události přijela VS RZP v 8.33 hod, pacientka (184 cm, 95 kg) čekala venku, a tak s pomocí záchranářů nastoupila rovnou do sanitky k vyšetření.

K nynějšímu onemocnění sdělila, že se před 8 hod ranní chystala do práce a po horké sprše pocítila slabost, bušení srdce a výrazně se opotila. Tento stav prožívala poprvé v životě. V osobní anamnéze uvedla, že se léčí s varixy dolních končetin, čemuž odpovídala i farmakologická anamnéza (Detralex a Vessel Due). Významná byla alergická anamnéza na penicilín, jód, entizol a biseptol.

Pacientka byla vyšetřena v polosedu na lůžku. Dýchací cesty byly volně průchodné, dý-

chání bez potíží (dechová frekvence 16/min., SpO₂ 98 %), bolesti na hrudi, dušnost, úraz či kolaps negovala; přetrvávaly palpitace. Z hlediska cirkulace byla symetrická palpce pulzu na obou a. radialis, TK 120/85 mm Hg, na EKG byla pravidelná tachykardie, 180 pulsů/min, QRS < 120 ms, vlny P nebylo možné identifikovat. Srdeční rytmus byl hodnocen jako supraventrikulární tachykardie. Pacientce byl zajištěn žilní vstup a podáno 100 ml fyziologického roztoku udržovací infuze. Pacientka byla bez neurologických obtíží, pohyb končetin byl symetrický, jazyk plazila středem, GCS 4-5-6. Na těle neměla žádné známky porušení kožní integrity, tělesná teplota 36,8 °C (tab. 1).

Posádka postupovala dle doporučených postupů a pacientku poučila o provedení MVM, který by mohl pomoci odstranit její aktuální zdravotní obtíže. Před samotným výkonem byla pacientka informována, že bude kontinuálně monitorována přístrojem a současně na monitoru uvidíme její EKG v reálném čase. Dále byla poučena o postupu provedení terapeutické metody (manévru), která se jí zdála zvláštní, nicméně dala svolení k provedení.

Jeden člen výjezdové skupiny stál u hlavy pacientky, která byla v polosedu na lůžku s horní polovinou těla v pozici 45° k podložce (obr. 1) a druhý zdravotnický záchranář se postavil k nohám pacientky. Pacientka byla vyzvána k 15sekundovému usilovnému výdechu proti pístu 10ml stříkačky (na čas upozornila posádka). Po 15 s pacientka přerušila výdech a následovalo převedení do Trendelenburgovy polohy (výška nohou 45° proti podložce – obr. 2). Po 15 s byla pacientka navrátna do polosedu a během dalších 30 s došlo k hodnocení srdečního rytmu. Za kontinuální monitorace došlo k úpravě na sinusový rytmus s frekvencí 105 pulsů/min. Pacientka ihned po stabilizaci polohy pocítila úlevu s postupným odezníváním palpitací. V 8.54 hod byla pacientka bez hemodynamických abnormalit transportována do nejbližšího zdravotnického zařízení na interní ambulanci (tab. 1).

Ve zdravotnickém zařízení byla pacientka následně podrobně vyšetřena – dýchací cesty udržovala volně průchodné, dýchání bylo bez potíží (SpO₂ 98 %), vymizely palpitace, TK 138/100 mm Hg, 75 pulsů za min, tělesná teplota 37 °C. RTG hrudníku a sonografické vyšetření srdce byly bez patologických nálezů, biochemické vyšetření krve a mineralogram bez výrazných abnormalit (pouze nižší hladina

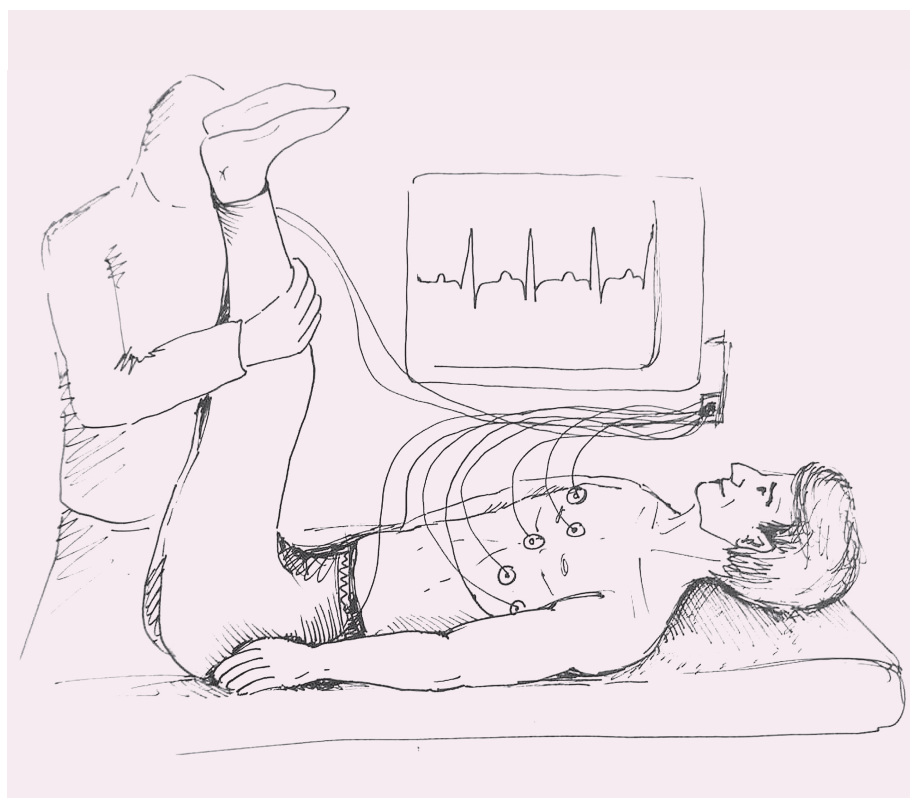
draslíku). Po dobu nemocniční péče (8 hod observace) se u pacientky potíže již nevyskytly. Pacientka byla ještě ve stejný den propuštěna domů s předepsaným bisoprololem a dietou se zvýšeným obsahem draslíku.

Diskuze

Vagové manévry jsou obecně doporučovaným postupem první volby ke zvrácení tachykardie s úzkými komplexy nejen v přednemocniční péči [3]. MVM může být v jistém směru novinkou, která je však podložena randomizovanou studií [5]. Studie srovnávala celkem 433 pacientů se supraventrikulární tachykardií – 216 pacientů ve standardní větvi (VM pouze vsedě) a 217 pacientů ve větvi s MVM. Celková úspěšnost modifikovaného VM byla ve studii 43 % oproti standardnímu VM, kde byla úspěšnost 17 % (95% CI 2,3–5,8; $p < 0,0001$). Na základě výsledků této randomizované kontrolované studie lze konstatovat, že užití MVM je postupem s větší úspěšností než standardní VM a nebyly pozorovány žádné nežádoucí účinky postupu [5]. Současně může být šetrnější k pacientovi oproti event. farmakoterapii adenzinem, která je z popisu pacientů provázena nepříjemným pocitem (pocit umírání, pocit blížící se smrti, pocit topení, bolesti na hrudi, dušnost, pocit vynechání srdce, palpitace), nebo kardioverzi [3,5]. Appelboom et al testovali jako sekundární výsledek studie následnou nutnost použití adenzinu u skupiny VM a MVM. U MVM bylo použití adenzinu signifikantně nižší (50 %), než ve skupině s klasickým VM (69 %) ($p = 0,0002$). Rozdíly v časech strávených na urgentním příjmu, ani potřeba přijetí nebyla mezi skupinami výrazně odlišná [5].

V randomizované kontrolované studii rozdělili Çorbacioğlu et al 56 pacientů s paroxysmální SVT do skupiny s MVM ($n = 28$) nebo standardním VM ($n = 28$). Tři z 28 pacientů (10,7 %) ve skupině se standardním VM a 12 z 28 pacientů (42,9 %) v modifikované skupině VM dosáhli po zákroku změny na sinusový rytmus ($p = 0,007$). Počet pacientů, kteří vyžadovali léčbu, byl ve skupině s MVM nižší (57,1 %) než ve skupině se standardním VM (89,3 %) ($p = 0,007$) [6].

Bronzetti et al provedli VM u 24 pediatrických pacientů, kteří byli přijati pro SVT. Celkem 12 pacientů bylo podrobeno standardní metodě VM a 12 MVM. MVM ve srovnání se standardním VM dosáhl při prvním pokusu návratu k sinusovému rytmu v 67 % (vs. 33 %) a následně byl MVM v dalších poku-



Obr. 2. Po přerušeném výdechu je pacientka převedena do Trendelenburgovy polohy (výška nohou 45° proti podložce) (autor: Radek Benda).

sech úspěšný v 50 % (vs. 0 %) u standardního VM. Při sledování se neobjevily nežádoucí účinky [7].

Při srovnání MVM s masáží karotického sinu pro diagnostiku a ukončení SVT, byly zjištěny signifikantně výrazné rozdíly ve prospěch MVM (43 % pro MVM vs. masáž karotického sinu ve 20 %). Při masáži karotického sinu se mohou navíc u 0,2–1 % pacientů objevit neurologické komplikace [4]. Ceylan et al srovnávali 3 manévry pro nefarmakologické ovlivnění tachykardie – masáž karotického sinu, klasický VM a MVM. Nejvýznamnější stability dosahoval sinusový rytmus i po 5 min ve skupině pacientů s MVM ($p < 0,05$) [8]. Studie REVERT (randomizovaná multicentrická studie) zkoumala účinnost použití modifikovaného Valsalvova manévru pro návrat stabilní supraventrikulární tachykardie zpět do sinusového rytmu, nejen však přímo na emergency, ale i po propuštění do domácího ošetřování. Ačkoli nebylo pozorováno žádné zlepšení při propuštění do domácího ošetřování z pohotovostního oddělení nebo význam délky pobytu na pohotovosti, studie REVERT prokázala, že MVM byl lepší než standardní VM. MVM by měl být považován za léčbu první linie u pacientů, kteří vykazují stabilní supraventrikulární tachykardii [9]. Pozitivní výsledky s účinky modifikovaného

VM mají i kolegové vychodasijských států z provedené multicentrické randomizované studie [10].

Závěr

Studie potvrzují, že ukončení (paroxysmální) SVT modifikovaným VM je signifikantně účinnější než standardní VM ($p < 0,0001$). MVM rovněž nepřímo snižuje potřebu antiarytmických léků a vyazuje méně nežádoucích účinků než standardní VM ($p = 0,0002$). MVM je jednoduchá a relativně bezpečná technika. Podmínkami jsou kontinuální monitorace a důsledné vysvětlení postupu, přičemž spolupráce pacienta je nezbytným předpokladem. Další studie na toto téma mohou upřesnit význam i efekt použití MVM jak v přednemocniční, tak v nemocniční péči.

Poděkování

Autoři by rádi poděkovali PhDr. Radku Bendovi za vytvoření obrazových příloh článku.

Literatura

1. Hugo M, Vokurka J. Velký lékařský slovník. Praha: Maxdorf; 2015: 1144.
2. Derbak A, Hojny J, Rychtárik L et al. Supraventrikulární tachykardie v časném poporodním období – kazuistika. Actual Gyn 2016; 8: 1–5.
3. Soar J, Nolan JP, Böttiger BW et al. European Resuscitation Council Guidelines for Resuscitation 2015: Section 3. Adult advanced life support.

Resuscitation 2015; 95: 100–147. doi: 10.1016/j.resuscitation.2015.07.016.

4. Brink RB, Lange FJ. Carotid sinus massage is not a benign intervention. Ned Tijdschr Geneesk. 2017; 161: D1312.
5. Appelboom A, Reuben A, Mann C et al. Postural modification to the standard Valsalva manoeuvre for emergency treatment of supraventricular tachycardias (REVERT): a randomised controlled trial. Lancet 2015; 386: 1747–1753. doi: 10.1016/S0140-6736(15)61485-4.
6. Çorbacioğlu S, Akıncı E, Çevik Y et al. Comparing the success rates of standard and modified Valsalva maneuvers to terminate PSVT: a randomized controlled trial. Am J Emerg Med 2017; 35(11): 1662–1665. doi: 10.1016/j.ajem.2017.05.034.
7. Bronzetti G, Brighenti M, Mariucci E et al. Upside-down position for the out of hospital management of children with supraventricular tachycardia. Int J Cardiol 2018; 252: 106–109. doi: 10.1016/j.ijcard.2017.10.120.
8. Ceylan E, Ozpolat C, Onur O et al. Initial and sustained response effects of 3 vagal maneuvers in supraventricular tachycardia: a randomized, clinical trial. J Emerg Med 2019; 57(3): 299–305. doi: 10.1016/j.jemermed.2019.06.008.
9. Davis WD, Norris KC, Fiebig W. The modified Valsalva maneuver for reversion of stable supraventricular tachycardia: lessons learned from the REVERT trial. Adv Emerg Nurs J 2019; 41(3): 192–197. doi: 10.1097/TME.0000000000000252.
10. Chen C, Tam TK, Sun S et al. A multicenter randomized controlled trial of a modified Valsalva maneuver for cardioversion of supraventricular tachycardias. Am J Emerg Med 2019; pii: S0735-6757(19)30501-7. doi: 10.1016/j.ajem.2019.158371.

Doručeno do redakce: 12. 4. 2020

Přijaté po recenzi: 19. 4. 2020

Mgr. Jaroslav Pekara, Ph.D.

www.zzshmp.cz

jaroslav.pekara@zzshmp.cz