

# Bezdrátová kardiostimulace – budoucnost nebo fikce?

P. Neužil

Kardiocentrum Nemocnice Na Homolce, Praha

## Souhrn

Po několik desítek let je zavedení transvenózní trvalé kardiostimulace považováno za zlatý standard léčby nemocných s bradyarytmiemi. Nicméně samy transvenózní elektrody mohou být zdrojem komplikací stejně jako subkutánní uložení vlastního kardiostimulátoru. Shrnujeme současný pohled na nově zaváděnou léčbu pomocí bezdrátových kardiostimulátorů implantovaných zcela intrakardiálně, včetně analýzy prvního použití v humánní medicíně u nemocných indikovaných k jednodutinové komorové stimulaci. S využitím transfemorálního přístupu se stimulační systém implantuje do oblasti apikoseptální části pravé komory srdeční. Popisujeme technické a klinické aspekty nově zaváděné technologie. Dva rozdílné stimulační systémy pro kompletně bezdrátovou kardiostimulaci jsou v současné době implantovány nemocným. Získaná data prokazují velmi stabilní elektrické parametry implantované technologie (stimulační práh, snímání elektrického potenciálu a stimulační odpor) nebo dokonce jejich progresivní zlepšení v době sledování po implantaci. Diskutujeme také potenciální přínos pro budoucnost trvalé kardiostimulace; shrnujeme, že doposud získaná data přesvědčivě prokazují velmi dobré parametry nově zaváděné bezdrátové kardiostimulace.

## Klíčová slova

trvalá kardiostimulace – bezdrátový kardiostimulátor – miniaturizace

## Leadless cardiac stimulation – future or fiction?

### Abstract

For several decades, the traditional transvenous approach to permanent cardiac pacing has been accepted as the gold standard approach to the treatment of patients with bradycardias. However, it can be associated with significant acute and chronic complications related partly to either the insertion of the transvenous lead or subcutaneous placement of the pacemaker device. We summarise the current results of novel self-contained leadless cardiac pacemakers in the first-in-man and subsequent series of feasibility studies in patients indicated for ventricular rate-responsive pacing (VVI). Using a femoral venous approach, the device is implanted in the right ventricular apical septum region. We describe the technical and clinical characterisation of this innovative technology. Two different systems of leadless pacemakers are currently implanted in patients. Up to now, the electrical parameters, such as pacing thresholds, sensing parameters, and pacing impedances, either improved or remained stable within the accepted range. We also discuss the potential benefit for the future of permanent cardiac stimulation, but in summary, all available data demonstrate the feasibility of leadless cardiac pacing.

### Keywords

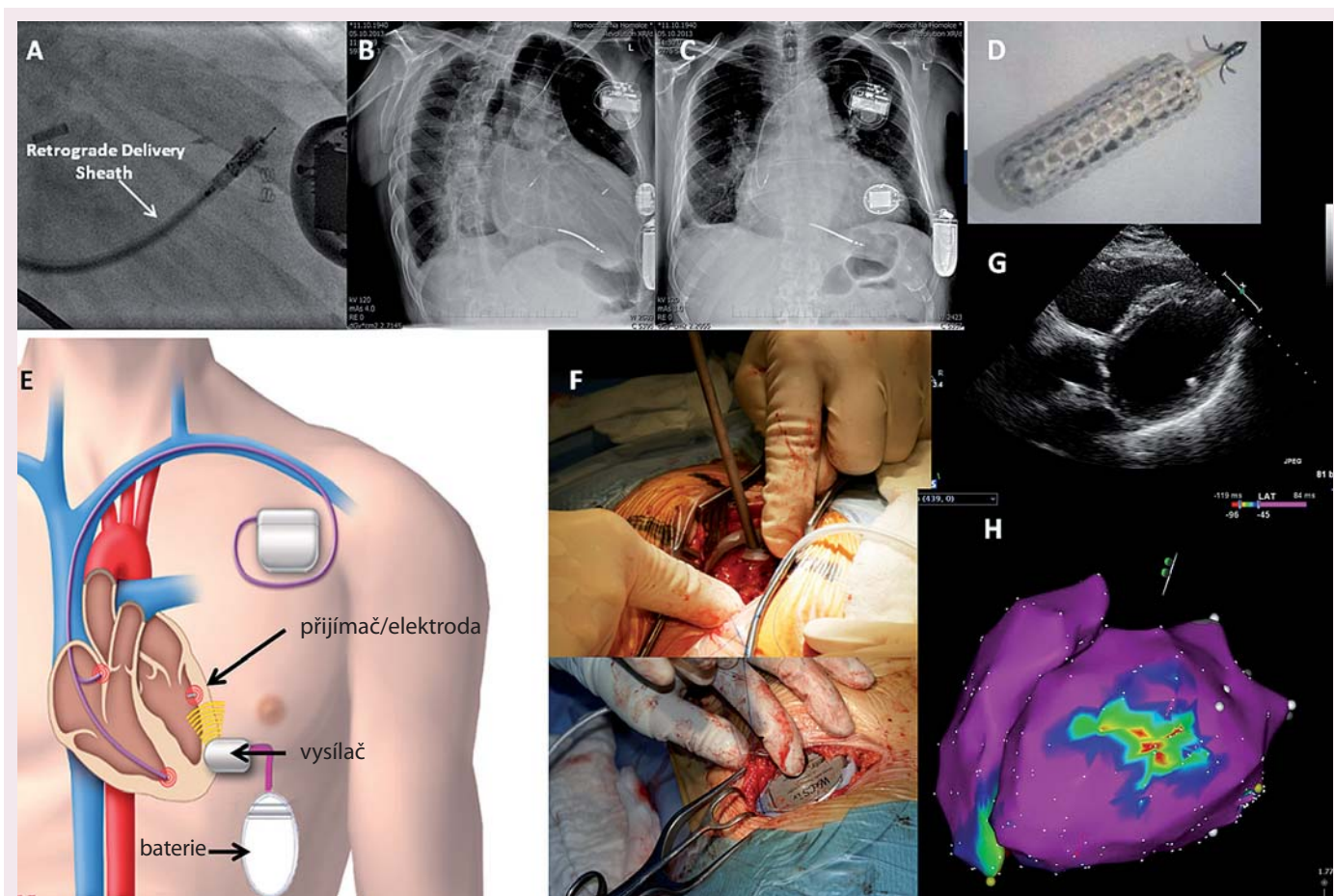
permanent cardiac pacing – self-contained leadless cardiac pacemaker – miniaturisation

## Úvod

Od první implantace permanentního plně transvenózního kardiostimulátoru, které bylo provedeno 8. října 1958 švédským kardiocirurgem Ake Senningem a lékařem s technickým zaměřením Rune Elmquistem v univerzitní nemocnici Karolinska ve Stockholmu, se princip provádění trvalé kardiostimulace ve své podstatě příliš nezměnil. Samozřejmě, že došlo k významným pokrokům zvláště v programovatelnosti jednotlivých funkcí nových kardiostimulátorů, zlepšení výkonnosti baterií a hlavně paměťových funkcí včetně telemonitorace pacientů s implantovaným přístrojem, nicméně konvenční kardiostimulace využí-

vající transvenózně zaváděné elektrody, tedy drátěné vodiče opatřené izolací a dále nutnost implantace vlastního aktivního přístroje do podkoží mnoho inovací nepřinesla a zůstává tak významnou limitací této terapie [1–3]. Mezi hlavní problémy současných konvenčních kardiostimulátorů patří nutnost nepektorální implantace do podkoží spojená s významným rizikem jednak lokální ale hlavně diseminované infekce [4–6]. Kromě infekčních komplikací jsou dalšími limitacemi mechanické komplikace spojené s poškozením drátěných vodičů elektrod, tedy zvláště jejich fraktury, a dále poškození izolačního materiálu. Nevýznamnou roli hrají také akutní komplikace během pro-

vádění tradiční transvenózní kardiostimulace tedy pneumotorax, hemotorax, trombóza žilního systému a krvácení z rány [7–10]. Komplikace spojené s transvenózně zaváděnými elektrodami tvoří plnou polovinu všech komplikací spojených s trvalou kardiostimulací. Proto také „lead management“, tedy problematika extrakce dlouhodobě zavedených elektrod pro trvalou kardiostimulaci tvoří velmi důležitý medicínský soubor a právem se řadí mezi nejnáročnější a také nejrizikovější výkony prováděné na poli intervenční kardiologie. Převážně pro výše uváděné skutečnosti zde byla již od 60. let 20. století snaha o vývoj kardiostimulátoru, který by mohl být implantován



Obr. 1. a) RTG skiaskopický záznam transaortálního přístupu k implantaci transmiteru UZ-stimulační energie v oblasti endokardu boční stěny LK, katetr je vybaven atraumatickým nonkompliantním balónek k omezení rizika perforace srdeční stěny; b, c) RTG obrázek v různých projekcích implantovaných elementů WiSE a původně implantovaného standardního dvoudutinového ICD systému; d) stimulační element s polyesterovým krytím povrchu; e) schematické znázornění funkce WiSE CRT; f) implantační procedura transmiteru s obrazem operačního pole mezižebří krajiny, kam se implantuje plastové lůžko pro vysílač UZ energie; g) echokardiografický obraz ve čtyřdutinové podélné ose, na laterální stěně je patrný implantovaný stimulační element; h) Carto mapa s nejčasnější aktivací na laterální stěně v místě implantovaného stimulačního elementu a apexu PK, kde je implantovaná původní defibrilační elektroda. Převzato z [31].

LK – levá komora, PK – pravá komora

přímo do srdce a nebyl by tedy závislý na zavádění vodičů elektrod (český pojem „elektroda“, kterým vyjadřujeme prakticky jak vlastní, tedy aktivně stimulující část – elektrodu, tak do spirály stočený kovový vodič včetně izolačního materiálu, nelze považovat za přesný). Již v roce 1970 byl v časopise *Journal of Electrocardiography* publikován článek Williama Spicklera o vývoji prototypu skutečného „leadless“ stimulatoru, který by se zaváděl aktivní fixací do apexu pravé komory a přístroj sám by současně sloužil jako elektroda [11]. Protože však především baterie nebylo možné miniaturizovat a současně zachovat dostatečnou životnost přístroje s ohledem na další technické limity v období před více jak 40 lety, tento projekt nebyl nikdy realizován, přestože celkový koncept tehdejšího bezdrátového systému se od „revolučních“ systémů

vyvíjených v současnosti prakticky mnoho neliší. Jeho zavádění bylo prováděno z jugulární žíly, na rozdíl od současných dvou schválených systémů, které používají k zavedení steheňní žíly. Trvalo plných 40 let, než se projekt implantace plně intrakardiálního stimulatoru mohl ověřit nikoliv pouze v experimentu, ale již v celosvětově první implantaci intrakardiálního stimulatoru u člověka, a to v prosinci 2012 (Nemocnice na Homolce, Praha), a následně ověřovací klinické studii LEADLESS. To vše v době, kdy technika překonala historické limity spojené s problémem kapacity baterií pro tak malý objem celé stimulační kapsle a s otázkou programovatelnosti takového intrakardiálně zaváděného zařízení. O dva roky později jsou již ověřeny v základních studiích dva rozdílné systémy intrakardiálně zaváděného kardiostimulátoru a také

ověřovaný zajímavý koncept endokardiální stimulace levé komory systémem mikroantény, která převádí ultrazvukovou energii na stimulační.

### Systémy bezdrátové stimulace Ultrazvukem zprostředkovaná bezdrátová endokardiální stimulace

Bezdrátová stimulace využívající převod ultrazvukové na stimulační energii byla poprvé referována v experimentu z roku 2006 [12]. Tento systém je zprostředkovaný emitorem ultrazvukové energie – implantovatelnou sondou, která se umísťuje do mezižebřího prostoru aktivním šroubením do svalů. Její uložení a ultrazvukové „okno“ se ověřuje běžnou ultrazvukovou phased array sondou, a to před vlastní implantací. Ultrazvukové okno musí optimálně zobrazovat celou oblast volné

laterální stěny levé komory srdeční, a to bez rušivých vlivů dýchání. Obvykle je optimální umístění do čtvrtého a nebo pátého mezižebního prostoru, více mediálně. Jako přijímač pak slouží miniaturní implantovatelná anténa, převádějící ultrazvukovou energii na stimulační. Ta se implantuje retrogradně transaortálním přístupem průchodem přes aortální chlopu řiditelným katetrem pod rentgenovou kontrolou (obr. 1). V první publikované sérii 24 nemocných, kde ještě nebyl systém permanentně implantován, autoři demonstrovali aktivitu stimulace v 77 z 80 testovaných pozic v myokardu, tedy 96 %, včetně pravé síně, pravé a levé komory srdeční [13]. Výsledek z nedávno publikované studie WISE-CRT u nemocných indikovaných k resynchronizační terapii (CRT) s komplexem QRS  $\geq 130$  ms [14] a již implantovaným CIED (kardiostimulátor či ICD) a s předchozím technickým nezdarem při implantaci CRT [15] a nebo byli klasifikováni jako non-responderů vzhledem k použité CRT terapii, jsou velmi nadějně [14,16]. Z této prospektivní studie totiž vyplývá, že došlo k výraznému zlepšení systolické funkce levé komory srdeční po šestiměsíčním sledování (EF LK – před implantací =  $25 \pm 4,0$  % vs. šest měsíců po implantaci EF LK =  $31 \pm 7,0$  %,  $p < 0,01$ ). Nicméně tato studie byla předčasně ukončena z důvodů výskytu závažných komplikací; ze 17 zařazených nemocných (v plánu bylo zařadit 100 pacientů), systém byl bez jakýchkoliv komplikací implantován pouze u 76 %, téměř u každého z pěti nemocných (18 %) došlo k vývoji srdeční tamponády, a to z důvodu poškození při implantaci antény pomocí retrogradně zaváděného katetru a nekontrolovatelným manipulacím v dutině levé komory (LK). Další dva nemocní (11 %) vyžadovali

revizi implantovaného UZ emiteru v mezižební krajině při ztrátě biventrikulární stimulace. Po této zkušenosti došlo k úpravě zaváděcího katetru do levé komory srdeční – atraumatický konec opatřený non-kompliantním balónkem zabraňujícím perforaci LK srdeční. Zůstává tedy odpovědět na otázky:

- a) zda je endokardiální bezdrátová ultrazvuková stimulace LK skutečně efektivnější;
- b) lokalizace antény v endokardu LK nevede k tromboembolickým komplikacím;
- c) bezpečnost transformace ultrazvukové/stimulační energie vzhledem k možnosti poškození celulárních struktur myokardu;
- d) vyloučení potenciálních interferencí zabraňujícím účinného přenosu ultrazvukové energie včetně ovlivnění akustického okénka;
- e) potřebné množství/kapacity baterie vzhledem k vysokým nárokům UZ energie a tedy rizika jejího brzkého vyčerpání [17,18].

Na druhé straně stimulace endokardu LK se jeví jako vysoce fyziologický princip vzhledem k sekvenci depolarizace stěny myokardu, může příznivě ovlivnit současně i diastolické parametry a v neposlední řadě nejspíše bude i méně pro-arytmogenní (vzhledem ke snížení disperze depolarizace komorového myokardu) [19,20]. WISE stimulace může být výhodná i svou vysokou flexibilitou ve výběru místa pro stimulaci LK, což stimulace z tradičního přístupu koronárního žilního řečiště neumožňuje nehledě na stimulační parametry a riziko stimulace bráničního nervu [21]. Nově zahájená ověřovací prospektivní multicentrická studie s minimalizací výskytu komplikací může prokázat, že endokardiální stimu-

lace LK eliminuje tradiční rizika transvenózní CRT stimulace přístupem z koronárního sinu a zároveň potencuje výhody desynchronizační terapie, tedy zvýšením klinické efektivity včetně omezení výskytu non-responderů CRT terapie [22].

### Technologie využívající indukované energie

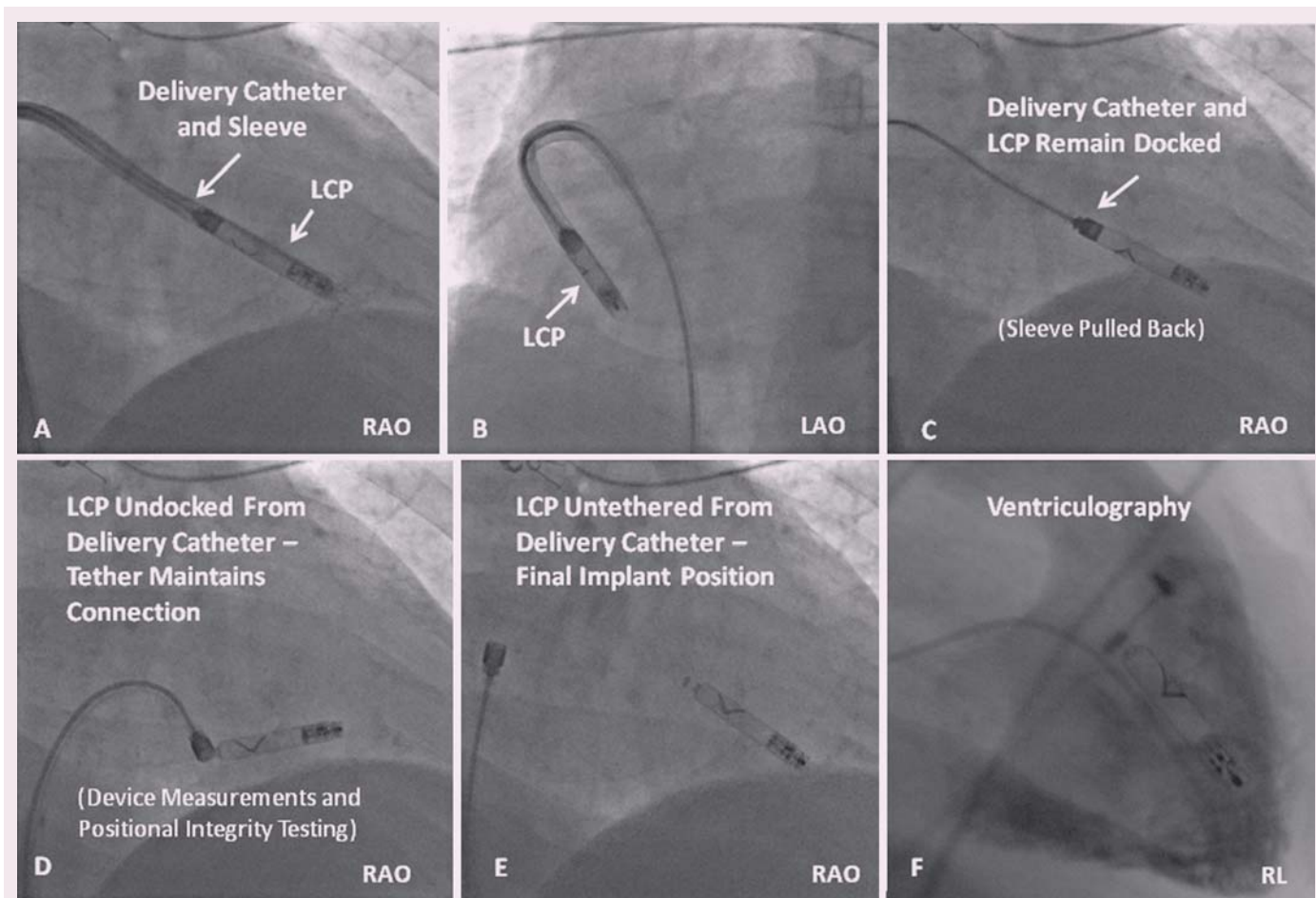
Bezdrátový stimulátor využívající energie indukované elektromagneticky neobsahuje žádnou arteficiální baterii a veškerou energii vytváří indukcí energie vytvářené pomocí svalové aktivity. Sestává se ze dvou částí – podkožní (intramuskulární) implantovaný emiter (vysílač) umístěný topograficky nad srdečním svalem a přijímač implantovaný endokardiálně do srdeční svaloviny [23]. Pouze ve zkratce – vysílač generuje alternující elektromagnetické pole, které je zčásti konvertováno do energie vytvářející stimulační pulzy s dostatečnou voltáží a jež jsou zdrojem stimulační energie, kterou zajišťuje do endokardu implantovaná přijímač jednotka. S touto technologií jsou zkušenosti z experimentu (implantace na prasečím biomodelu), je samozřejmě nutné testovat dokonalost stimulace a vliv možné interference z okolí [24].

### Bezdrátová stimulace (Leadless Pacing)

Hlavní výhodou stimulace s využitím bezdrátové technologie je monokomponentní systém jedné „kapsle“, která integruje vlastnosti stimulatoru, stimulační a zároveň snímací elektrody a zároveň bateriového zdroje energie. Takový systém, který umožňuje vyloučit použití drátových vodičů elektrod, v češtině promiskue používané označení transvenózní elektroda je na-



Obr. 2. Snímek bezdrátového stimulatoru Nanostim LCP a Micra TPS.



Obr. 3. RTG snímek postupu implantace LCP Nanostim se zavedeným katetrem v oblasti apikoseptální oblasti PK s viditelným převlečným pouzdralem a) v RAO a b) LAO projekci; c) tentýž systém pak bez převlečného pouzdra připravený k implantaci; d) schema prováděného testu stability LCP po jeho ukotvení ve stěně PK; e) již odpojený vodící katetr, LCP zůstává fixován v původní pozici; f) kontrastní nástřik PK s průkazem optimální polohy LCP. Převzato z [31].


PK – pravá komora

snadě. Jde o vyloučení potenciálních jednak akutních komplikací vyplývajících z provádění punkce podklíčkové žíly (pneumotorax, hemotorax, krvácení do podkožní kapsy kardiostimulátoru), jednak chronických komplikací – tj. zvláště infekce a mechanického poškození transvenózních elektrod. V probíhajícímu roce 2015 jsou k dispozici a klinicky používány dva „monokomponentní“ bezdrátové stimulační systémy – první byl implantován člověku v prosinci 2012 – jde o Nanostim – St. Jude Medical Leadless Cardiac Pacemaker (LCP), zařízení bylo vyvinuto nezávislou firmou Nanostim Inc., která je nyní součástí St. Jude Medical, Inc.), dále jde o bezdrátovou technologii firmy Medtronic Inc. – Micra Transcatheter Pacing System (TPS), která byla implantovaná prakticky po roce, v prosinci roku 2013. Oba dva systémy jsou certifikovány ke klinickému použití v rámci Evropské unie od roku 2013, resp. 2015.

Pokud lze srovnat oba podobné systémy velikostí, pak Micra TPS (25,9 × 6,6 mm) je kratší, ale v průměru širší než LCP Nanostim (42 × 5,9 mm), také proto jsou zaváděče pro oba systémy odlišné; zaváděč Micra TPS 23Fr a zaváděč pro LCP Nanostim 18Fr. Samozřejmě, že jsou oba dva systémy významně menší oproti srovnatelným klasickým transvenózně zaváděným systémům pro jednodutinovou srdeční stimulaci (přibližně se jedná o jednu desetinu jejich objemu); opět je nutné mít na mysli, že kapsle obsahuje stimulační elektrodu – katodu a anodu, takže by velikost neměla být srovnávána absolutně (oba dva systémy viz obr. 2).

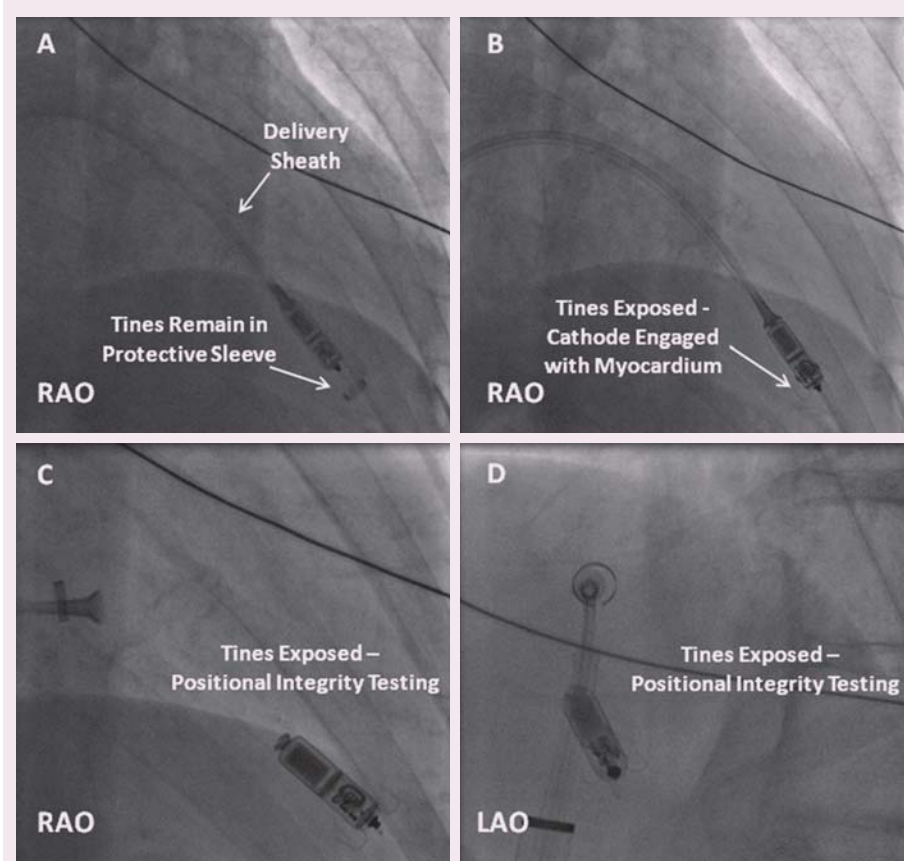
Oba systémy mají systém aktivní fixace, ale oba dva se navzájem v metodě fixace zásadně odlišují. LCP Nanostim má aktivní šroubovici, obsahující tři nitinolové proužky směřující proti směru fixace podporující bezpečnost fixace, zatímco Micra TPS je vybavena čtyřmi nitinolovými kotvami, které se uvolňují pa-

sivně po stažení krytu v místě inserce a fixují se ve tvaru J proti směru ukotvení. Pokud je aktivně ukotven systém TPS v myokardu alespoň dvěma kotvami ze čtyř, měla by být fixace bezpečná. LCP Nanostim zaváděč je vybaven protektivním krytem, který po dobu zavádění od místa punkce stehenní žíly, během průchodu dolní dutou žilou, ohybem v oblasti trikuspidálního ústí až do místa úponu v oblasti septální části hrotu pravé komory zabraňuje poškození fixačního helixu. Dosažení místa úponu lze kontrolovat podáváním malého množství kontrastu ještě před stažením protektivního krytu. Pokud jsme docílili kontaktu s endokardem, můžeme začít s rotací vodiče LCP, což reprezentuje kritické dodržení pohybů 1 a ¼ rotačních otáček! Tato minimální hodnota umožňuje dostatečnou fixaci LCP a přitom bezpečnostní parametry s ohledem na možnou perforaci stěny. K tomu, abychom mohli provádět tuto velmi přesnou rotaci je



Obr. 4. a–d) Postup uvolňování kotviček z pouzdra systému Micra TPS s dokumentací směru a orientace v případě inserce ke stěně myokardu PK; e) proplachování systému Micra TPS připraveného k zavedení do zaváděče, kotvičky jsou kryty převlečným pouzdrům.

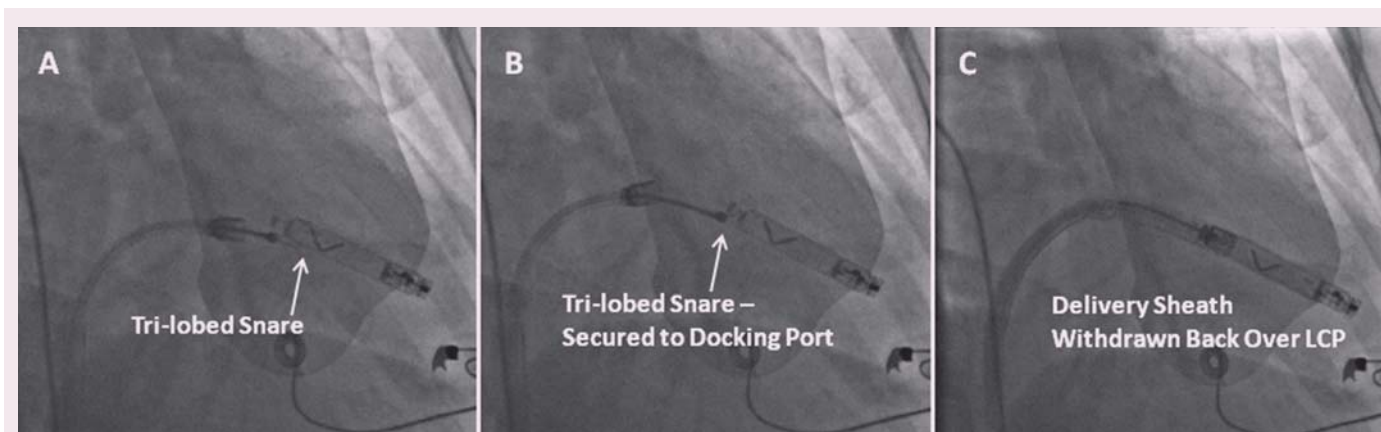
na těle kapsle LCP radiokontrastní indikátor – šipka ve směru rotace. Obr. 3 znázorňuje RTG obraz LCP Nanostim ve chvíli oddělení od zaváděcího katetru; znázorňuje apikoseptální pozici úponu tak, aby byla fixace LCP bezpečná a zároveň stimulační parametry byly co nejvíce stabilní i v dlouhodobém měřítku. Obr. 4 znázorňuje příklad protektivního krutí koncovky a pasivně se uvolňujících kotev Micra TPS. Oba systémy mají fixační mechanismus mezi zaváděcím katetrem a vlastní implantovatelnou kapslí, který je taktéž velmi rozdílný, nicméně je to mezistupeň mezi zavedením celého systému jako monolitního katetru a situací, kdy po proměření a dosažení optimálních parametrů se operatér chystá definitivně uvolnit implantát do místa definitivní polohy! U systému LCP ještě před vlastním uvolněním je nutné ověřit stabilitu a dobrý kontakt flexí a výkyvem do stran, zatímco u systému TPS Micra je nutné ověřit fixaci tahem a vlastní implantát s vizuální kontrolou „otevření“ kotev, které signalizuje jejich dobrou inserci. Obr. 5 znázorňuje příklad implantace stimulatoru Micra TPS pod kontrolou RTG skioskopie. Oba systémy jsou i po jejich finální implantaci vyjmutelné, nahodilá data z kliniky a data z experimentu napovídají, že okamžité vyjmutí lze provést poměrně bezpečným způsobem, data o vyjmutí chronického implantátu zatím chybí. Na obr. 6 je znázorněn na skioskopii postup vyjmutí LCP systému po neadekvátním uložení do levé komory srdeční, a to průchodem katetru přes patentní foramen ovale.



Obr. 5 a) RTG obrázek v RAO projekci s katetrem a Micra stimulačním systémem v apiko-septální pozici, kotvičky jsou ještě kryty převlečným pouzdrům; b) systém již s uvolněnými kotvami v apexu pravé komory; c) ve dvou kolmých projekcích (RAO, LAO) test integrity Micra systému, test stability ukotvení. Převzato z [31].

Ověřovací studie LEADLESS (first-in-man), jednoramenná, prospektivní multicentrická a nerandomizovaná studie sledující klinický

výstup implantace LCP byla recentně publikována [25]. První implantace bezdrátového systému, v tomto případě LCP Nanostim byla



Obr. 6. Princip zachycení LCP Nanostim extrakčním katetrem vybaveným systémem tří uchycovacích klíčků; a) pozice při zachycení jedné z klíčků LCP systému; b) jedna klíčka těsně obepíná inserční místo na konci LCP stimulatoru; c) extrakční katetrizační systém je integrálně spojen s LCP systémem a připraven k vyjmutí z myokardu včetně převlečného krycího pouzdra. Převzato z [31].

provedena v prosinci 2012 v Praze v Nemocnici Na Homolce. Bylo do ní zařazeno 33 nemocných s indikací k jednodutinové, komorové stimulaci (VVI-R), indikacemi byla zejména:

- permanentní fibrilace síní (FIS) se známkami síňokomorové blokády (AVB);
- normální sinusový rytmus s projevy AV bloku 2., resp. 3. stupně s nízkým stupněm fyzické zátěže a celkové aktivity nemocného;
- sinusová bradykardie s nečetnými pauzami či synkopou nejasného původu.

Vylučovací kritéria zahrnovala závislost na kardiostimulaci, významnou plicní hypertenzi nebo stav po implantaci chlopenní náhrady v trikuspidální pozici, dále již předchozí implantaci transvenózně zavedených elektrod pro trvalou kardiostimulaci či ICD nebo i implantovaný kavální filtr. Úspěšně implantace LCP bylo dosaženo u 97 % ( $n = 32/33$ ) pacientů, průměrná doba implantace byla  $28 \pm 17$  min, nemocní bez jakýchkoliv komplikací reprezentovali 94 % ( $n = 31/33$ ). Po třech měsících sledování, kdy byly velmi detailně měřeny stimulační parametry (stimulační práh, snímání lokálního signálu a odpor elektrody) bylo prokázáno, že tyto parametry byly velmi stabilní nebo dokonce docházelo k jejich zlepšení. Studie LEADLESS II, je prospektivní nerandomizovaná, jednoramenná a multicentrická studie sledující bezpečnost a efektivitu LCP implantace a výkonu, jde o studii probíhající výhradně v USA a má sloužit k získání FDA povolení – tj. povolení ke klinickému použití v rámci USA; má zahrnout implantaci u 600 nemocných, což bylo v období do poloviny roku 2015 již dosaženo. Obdobně byla pro systém Micra TPS koncipována jednoramenná, prospektivní mul-

ticentrická studie MICRA s cílem implantace bezdrátového systému Micra TPS u 780 nemocných jako ověřující studie. První implantace byla provedena v Rakouském Linci v prosinci 2013. Tato studie je zároveň studií pro získání povolení FDA, což se očekává koncem roku 2015. Vstupní kritéria byla obdobná jako pro studii LEADLESS, vylučovací kritéria pak neobsahovala potenciální závislost na kardiostimulátor. Z hlediska komplikací se ve studii LEADLESS – observační studie, což je studie zahrnující 600 nemocných implantovaných v EU, již po obdržení CE certifikace vyskytlo nápadně větší množství perforace srdeční stěny, a to u center, která s implantacemi začínala. Pro tyto komplikace byla observační studie (registr) LEADLESS přerušena již začátkem roku 2015 a po reorganizaci center a systému zařazení nemocných po povolení regulačními institucemi ve Velké Británii byl umožněn opětovný náběr nemocných. Zajímavostí je, že tyto komplikace se u nemocných v USA prakticky nevyskytly! Nicméně zásadním výsledkem studií s oběma uvedenými systémy je vynikající technická úroveň obou bezdrátových kardiostimulátorů, relativně snadná implantace, nízká úroveň výskytu embolizací systémem cévním systémem po možné neadekvátní inserci systému. Další analýzy dat ze všech studií budou samozřejmě probíhat v nejbližší době.

### Výhody bezdrátové stimulace

Nejvýraznějším benefitem možného zavedení bezdrátové stimulace s implantací generátoru ve formě kapsle intrakardiálně je vyloučení nutnosti zavádění transvenózních elektrod. Je stále rostoucí evidence, že eliminace akutních a chronických komplikací vyplývajících ze za-

vedených transvenózních elektrod, je jednou z cest, jak zvýšit bezpečnost a dlouhodobou efektivitu kardiostimulace jako komplexní léčby [26]. Nejde samozřejmě pouze o jejich hlavní komplikace jako je pneumotorax nebo hemotorax při provádění punkce podklíčkové žíly, ale také chronický uzávěr horní duté žíly, chyby konektoru generátoru a elektrod, porucha izolace nebo spirálově vedeného vodiče elektrod nejčastěji v místě průchodu trianglem tvořeným klíční kostí a prvním žebrem. Monokomponentní stimulační systém vyžadující pouze dočasnou punkci stehenní žíly nevyžaduje chirurgickou přípravu podkožní nebo sub-muskulární kapsy pro přístroj kardiostimulátoru, takže také nedochází k riziku infekce celého systému nebo pouhé podkožní kapsy, stejně jako je vyloučena potenciální tvorba hematomu. Samozřejmě, že nikoliv triviálním parametrem je kosmetický efekt, zejména v případě žen.

Dalším velmi podstatným parametrem je zajištění dostatečné délky životnosti baterií v případě bezdrátové kardiostimulace. Tu lze šetřit jednak snížením nároků na spotřebu energie během komunikace mezi přístrojem a programerem (každá interogace přístroje vyčerpává poměrně významně energii baterií každého implantátu), u obou LCP a TPS došlo ke snížení ztráty energie, v případě LCP Nanostim je ztrátový proud v průměru pouze 1  $\mu$ Amp, což je významně méně oproti srovnatelným tradičním jednodutinovým kardiostimulátorům ( $\varnothing$  6,24  $\mu$ Amp) stejného výrobce [27–29]. Dalším významným faktorem, který významně přispěl k prodloužení životnosti baterií LCP je vyloučení klasických elektrod a jimi způsobených ztrát, použití

vyšocedenzitivních článků: lithium-karbon-monofluorid (Li/CFx) a výlučně v případě LCP pak využití konduktivní oproti klasické induktivní telemetrie. Nicméně při dosažení všech těchto parametrů je nutné zmínit, že v případě obou bezdrátových systémů je k dispozici méně operační paměti (uchování EKG, procento stimulace, Holterovské funkce atd.), a to vše ve prospěch prodloužení životnosti, takže obvyklý „komfort“ při práci s pacientem v kardiostimulačním poradně může být mírně kompromitován. Data, která potvrdí matematické odhady životnosti v klinické praxi, bude ještě nutno ověřit daty z reálné klinické praxe. Nicméně naše vlastní data z Nemocnice Na Homolce, kde bylo implantováno přes 130 kardiostimulátorů s bezdrátovou technologií, hovoří o velmi nízkých spotřebách energie při dosažení nadstandardně nízkých stimulačních prahů, u řady pacientů jde o data, která jsou starší než dva roky! LCP Nanostim a Micra TPS jsou vybaveny materiálem, který v omezené míře obsahuje feromagnetické komponenty a celková „masa“ kovových částic by neměla způsobit žádnou interferenci či indukci elektromagnetické energie při vstupu do magnetického pole o vysoké intenzitě, tedy přeloženo pro klinickou praxi u systému Micra TPS byli již první pacienti podrobeni vyšetření magnetickou rezonancí o intenzitě 1,5 T; tuto skutečnost je však ještě nutné potvrdit na širším souboru nemocných. V neposlední řadě je nutné zmínit i další, nikoliv triviální výhodu přístupu k implantaci punkcí v oblasti třísel, a to je rentgenová zátěž pro operátora (vzhledem k větší vzdálenosti od RTG zářiče).

### Limitace bezdrátové stimulační technologie

Nejvýznamnější současnou limitací bezdrátových kardiostimulátorů je jejich omezení na použití pouze v jediné indikaci a tou je jednodutinová komorová stimulace z oblasti pravé komory. Proto je jejich současné použití v klinické praxi omezeno výhradně na diagnózy, které jsou jejími indikacemi, a zde převládá fibrilace síní s pomalou odpovědí komor. Rozhodně by neměli být implantováni nemocní, kteří budou profitovat z dvoudutinové kardiostimulace (AV blok vyššího stupně a Sick sinus syndrom) [26]. Dvoudutinové a vícedutinové systémy pro bezdrátovou kardiostimulaci jsou v současné době ve vývoji, ve fázi preklinického výzkumu, nebyly však použity u člověka. Další limitací je možnost embolizace přístroje – kapsle v akutní a subakutní fázi

po implantaci. V případech, kdy došlo k periferní embolizaci (většinou šlo o hlavní kmeny větví plicnicové tepny), se podařilo jejich katetrizační vyjmutí. O embolizaci dlouhodobě implantovaného systému zatím nejsou žádná data. Zatím není naprosto jasné, jaký fixační mechanismus bude zaručovat možnost transvenózní katetrizačně provedené extrakce dlouhodobě zavedeného přístroje, který bude například nutné elektivně vyměnit. Lze také uvažovat o implantaci dalšího přístroje do dutiny PK bez nutnosti extrakce původně implantované stimulační kapsle. Víme, že v obou případech dobře funguje frekvenčně adaptabilní frekvence u systému LCP Nanostim jde o termálně spouštěnou frekvenční stimulaci a v případě Micra TPS jde o akcelerometr a v obou případech nejsou žádná data o tom, že by sensorová frekvence nefungovala adekvátně, byl to jeden ze sledovaných parametrů v rámci ověřovacích studií. Zaváděcí systémy se v případě popisovaných dvou systémů také liší, samozřejmě, že se očekává méně komplikací s méně robustním systémem (23Fr – Micra TPS a 18 Fr – LCP Nanostim), nicméně nejsou doposud popsány jakékoliv zásadní cévní komplikace spojené s použitím obou zaváděčů, také LCP vzhledem k větší délce (4,22 cm) by mohl způsobovat horší zavedení do oblasti trikuspidálního ústí a následně průchodu do pravé komory srdeční neboť katetrový zaváděcí systém je logicky na konci v delším úseku rigidnější, Micra TPS má kratší segment (2,55 cm) a také má dvojí zakřivení zaváděcího katetru k usnadnění průchodu srdečními oddíly. U výše zmíněných systémů – multikomponentní vícedutinové stimulace, která využívá alternativních zdrojů energie (ultrazvuk a indukce), zůstávají nevyřešeny základní aspekty jako je interference s jinými zdroji energie či rušení prostředím, dále jde o přímý biotermální efekt při transformaci ultrazvukové energie na stimulační, potenciál pro tromboembolii v případě endokardiálně zavedeného stimulačního elementu do dutiny levé komory srdeční. U 51 nemocných, u kterých byla provedena standardní transvenózní stimulace levé komory srdeční pomocí transeptálního přístupu, 14 % (n = 7) nemocných prodělalo tromboembolickou příhodu (CMP či TIA) během dlouhodobého sledování. Nicméně většina těchto nemocných mělo suboptimální úroveň trvalé antikoagulační léčby při snaze docílit úroveň INR mezi 3,5 a 4,5). Toto riziko se samozřejmě zmenšuje snížením objemu bezdrátového systému –

kapsle a také s možností použití nových anti-koagulačních preparátů [30].

### Závěry

Po dlouhé době od zavedení trvalé transvenózní kardiostimulace je zde reálná šance, že bychom mohli změnit platformu pro trvalou kardiostimulaci, tedy kompletně změnit metodiku jejího provádění. Nicméně, protože jde o zcela nové paradigma, zůstává samozřejmě řada otázek ještě nezodpovězená. Bude možná třeba provést randomizované studie, které by potvrdily okamžitý ale hlavně dlouhodobý benefit pro nemocné indikované k trvalé kardiostimulaci s průkazem superiority ve smyslu omezení dosavadních komplikací spojených s tradiční transvenózní kardiostimulací, bude nutno dovyvinout vícedutinové systémy bezdrátové kardiostimulace, bude možná s výhodou uvažovat o propojení bezdrátové kardiostimulace s plně podkožním defibrilačním systémem (S-ICD), který se v současné době používá, nicméně je plně kompromitován absencí možné stimulace ze srdečních dutin resp. snímáním elektrického potenciálu intrakardiálně. Jak se zdá, miniaturizace je skutečným potenciálem ve vývoji nových přístupů ke kardiostimulaci, které budou reprezentovány nezávisle implantovanými intrakardiálními elementy, které budou navzájem komunikovat a budou mít potenciál synchronizovat všechny čtyři srdeční dutiny. Možná ale je nutné stále spatřovat budoucnost v nativních – kultivovaných pacemakerově aktivních buňkách, které by bylo možné implantovat, a nahradit tak elektricky aktivní metalické implantáty zcela přirozenými celulárními strukturami. Byl by to jeden z dalších kroků, jak transformovat medicínu z doby železné na dobu biologickou.

### Literatura

1. Lown B, Kosowsky BD. Artificial cardiac pacemakers. *N Engl J Med* 1970; 283: 907–916.
2. Beck H, Boden WE, Patibandla S et al. 50th Anniversary of the first successful permanent pacemaker implantation in the United States: historical review and future directions. *Am J Cardiol* 2010; 106: 810–818.
3. Nathan DA, Center S, Wu CY et al. An implantable synchronous pacemaker for the long term correction of complete heart block. *Am J Cardiol* 1963; 11: 362–367.
4. Mallela VS, Iankumaran V, Rao NS. Trends in cardiac pacemaker batteries. *Indian Pacing Electrophysiol J* 2004; 4: 201–212.
5. van Rees JB, de Bie MK, Thijssen J et al. Implantation-related complications of implantable cardioverter-defibrillators and cardiac resynchronization therapy devices: a systematic review of randomized

- clinical trials. *J Am Coll Cardiol* 2011; 58: 995–1000. doi: 10.1016/j.jacc.2011.06.007.
6. Klug D, Balde M, Pavin D et al. Risk factors related to infections of implanted pacemakers and cardioverter-defibrillators: results of a large prospective study. *Circulation* 2007; 116: 1349–1355.
7. Hauser RG, Hayes DL, Kallinen LM et al. Clinical experience with pacemaker pulse generators and transvenous leads: an 8-year prospective multicenter study. *Heart Rhythm* 2007; 4: 154–160.
8. Korkeila P, Nyman K, Ylitalo A et al. Venous obstruction after pacemaker implantation. *Pacing Clin Electrophysiol* 2007; 30: 199–206.
9. Wiegand UK, Bode F, Bonnemeier H et al. Long-term complication rates in ventricular, single lead VDD, and dual chamber pacing. *Pacing Clin Electrophysiol* 2003; 26: 1961–1969.
10. Kirkfeldt RE, Johansen JB, Nohr EA et al. Complications after cardiac implantable electronic device implantations: an analysis of a complete, nationwide cohort in Denmark. *Eur Heart J* 2014; 35: 1186–1194. doi: 10.1093/eurheartj/ehf511.
11. Sutton R. The first European journal on cardiac electrophysiology and pacing, the European Journal of Cardiac Pacing and Electrophysiology. *Europace* 2011; 13: 1663–1664. doi: 10.1093/europace/eur358.
12. Echt DS, Cowan MW, Riley RE et al. Feasibility and safety of a novel technology for pacing without leads. *Heart Rhythm* 2006; 3: 1202–1206.
13. Lee KL, Lau CP, Tse HF et al. First human demonstration of cardiac stimulation with transcutaneous ultrasound energy delivery: implications for wireless pacing with implantable devices. *J Am Coll Cardiol* 2007; 50: 877–883.
14. Auricchio A, Delnoy PP, Butter C et al. Feasibility, safety, and short-term outcome of leadless ultrasound-based endocardial left ventricular resynchronization in heart failure patients: results of the Wireless Stimulation Endocardially for CRT (WiSE-CRT) study. *Europace* 2014; 16: 681–688. doi: 10.1093/europace/eut435.
15. Auricchio A, Delnoy PP, Regoli F et al. First-in-man implantation of leadless ultrasound-based cardiac stimulation pacing system: novel endocardial left ventricular resynchronization therapy in heart failure patients. *Europace* 2013; 15: 1191–1197. doi: 10.1093/europace/eut124.
16. Lee KL, Tse HF, Echt DS et al. Temporary leadless pacing in heart failure patients with ultrasound-mediated stimulation energy and effects on the acoustic window. *Heart Rhythm* 2009; 6: 742–748. doi: 10.1016/j.hrthm.2009.02.025.
17. Van Gelder BM, Bracke FA, Oto A et al. Diagnosis and management of inadvertently placed pacing and ICD leads in the left ventricle: a multicenter experience and review of the literature. *Pacing Clin Electrophysiol* 2000; 23: 877–883.
18. Benditt DG, Goldstein M, Belalcazar A. The leadless ultrasonic pacemaker: a sound idea? *Heart Rhythm* 2009; 6: 749–751. doi: 10.1016/j.hrthm.2009.04.006.
19. Bordachar P, Ploux S, Lumens J. Endocardial pacing: the wave of the future? *Curr Cardiol Rep* 2012; 14: 547–551. doi: 10.1007/s11886-012-0298-2.
20. Mihalcz A, Kassai I, Geller L et al. Alternative techniques for left ventricular pacing in cardiac resynchronization therapy. *Pacing Clin Electrophysiol* 2014; 37: 255–261. doi: 10.1111/pace.12320.
21. Khan FZ, Virdee MS, Palmer CR et al. Targeted left ventricular lead placement to guide cardiac resynchronization therapy: the TARGET study: a randomized, controlled trial. *J Am Coll Cardiol* 2012; 59: 1509–1518. doi: 10.1016/j.jacc.2011.12.030.
22. Whinnett Z, Bordachar P. The risks and benefits of transseptal endocardial pacing. *Curr Opin Cardiol* 2012; 27: 19–23. doi: 10.1097/HCO.0b013e32834dc3d4.
23. Wieneke H, Konorza T, Erbel R et al. Leadless pacing of the heart using induction technology: a feasibility study. *Pacing Clin Electrophysiol* 2009; 32: 177–183. doi: 10.1111/j.1540-8159.2008.02200.x.
24. Wieneke H, Rickers S, Velleuer J et al. Leadless pacing using induction technology: impact of pulse shape and geometric factors on pacing efficiency. *Europace* 2013; 15: 453–459. doi: 10.1093/europace/eus308.
25. Reddy VY, Knops RE, Sperzel J et al. Permanent leadless cardiac pacing: results of the LEADLESS Trial. *Circulation* 2014; 129: 1466–1471. doi: 10.1161/CIRCULATIONAHA.113.006987.
26. Gillis AM, Russo AM, Ellenbogen KA et al. HRS/ACCF expert consensus statement on pacemaker device and mode selection. Developed in partnership between the Heart Rhythm Society (HRS) and the American College of Cardiology Foundation (ACCF) and in collaboration with the Society of Thoracic Surgeons. *Heart Rhythm* 2012; 9: 1344–1365. doi: 10.1016/j.hrthm.2012.06.026.
27. Berger T, Roithinger FX, Antretter H et al. The influence of high versus normal impedance ventricular leads on pacemaker generator longevity. *Pacing Clin Electrophysiol* 2003; 26: 2116–2120.
28. de Voogt WG. Pacemaker leads: performance and progress. *Am J Cardiol* 1999; 83: 187D–191D.
29. Markewitz A, Kronski D, Kammeyer A et al. Determinants of dual chamber pulse generators longevity. *Pacing Clin Electrophysiol* 1995; 18: 2116–2120.
30. Rademakers LM, van Gelder BM, Scheffer MG et al. Mid-term follow up of thromboembolic complications in left ventricular endocardial cardiac resynchronization therapy. *Heart Rhythm* 2014; 11: 609–613. doi: 10.1016/j.hrthm.2014.01.031.
31. Neuzil P, Reddy VY. Leadless Cardiac Pacemakers: Pacing Paradigm Change. *Curr Cardiol Rep* 2015; 17: 68. doi: 10.1007/s11886-015-0619-3.

*Doručeno do redakce: 9. 8. 2015*

*Přijato po recenzi: 21. 8. 2015*

**prof. MUDr. Petr Neuzil, CSc., FESC**

[www.homolka.cz](http://www.homolka.cz)

[pneuzil@seznam.cz](mailto:pneuzil@seznam.cz)

**[www.kardiologickarevue.cz](http://www.kardiologickarevue.cz)**