

# Penetrující poranění srdce – přehled

J. Konečný<sup>1</sup>, M. Šimek<sup>1</sup>, A. Klváček<sup>1</sup>, R. Hájek<sup>1</sup>, J. Škorpil<sup>2</sup>, P. Hubáček<sup>3</sup>, V. Lonský<sup>1</sup>

<sup>1</sup>Kardiologická klinika LF UP a FN Olomouc

<sup>2</sup>Kardiologické oddělení, FN Plzeň

<sup>3</sup>Oddělení urgentního příjmu, FN Olomouc

## Souhrn

Penetrující srdeční poranění je zatíženo vysokým rizikem úmrtí. Incidence poranění je v evropských zemích nízká (0,1 % všech přijatých traumat), bohužel 80–94 % nemocných v jejich důsledku zemře dříve, než se jim dostane adekvátního ošetření, a to z důvodu srdeční tamponády nebo exsanguinace. V souvislosti s anatomickým uložením srdce je nejčastěji poraněna pravá komora srdeční následovaná komorou levou, pravou síní a poraněním odstupujících velkých cév. Souběžné poranění koronárních tepen je udáváno mezi 3 a 9 % případů. Pro přežití nemocných je zásadní jejich rychlé zajištění na místě nehody, monitorovaný transport a neodkladné provedení chirurgického ošetření. Průkaz perikardiální efuze (> 5 mm) pomocí echokardiografie nebo CT angiografie u penetrujícího hrudního traumatu je indikací k chirurgické revizi. Hemodynamická nestabilita, asystolie nebo elektromechanická disociace jsou nezávislými prediktory úmrtí nemocných, rovněž časové zpoždění mezi vznikem poranění a definitivním ošetřením přímo koreluje s prognózou nemocných. V souborech operovaných kardiologickými pracovišti je udáváno 80–100% přežití nemocných s jejich následnou plnohodnotnou integrací do normálního života.

## Klíčová slova

srdeční poranění – penetrující poranění – přehled

## Penetrating cardiac injury – review

### Abstract

Penetrating cardiac injury remains a highly lethal form of trauma today. Although the incidence in European countries is low (approximately 0.1% of all hospital-admitted traumas), the mortality rate ranges between 80 and 94% due to cardiac tamponade or exsanguination. Due to the anatomic position of the heart, right ventricle injury dominates, followed by injury of the left ventricle, right atrium, and great vessels. Concomitant coronary artery injury is present in 3–9% of all cases. The only meaningful treatment is a scoop-and-run approach and emergency operative intervention. Pericardial effusion (> 5mm) confirmed by sonography or CT-angiography in a thoracic penetrating trauma is an indication for surgical intervention. Hemodynamic instability, cardiac arrest, electro-magnetic dissociation and prolonged injury-to-gate time represent independent risk factors for death. However, the survival rate of patients revised by a cardiothoracic surgeon ranges from 80% to 100%, with a high chance of returning back to normal life.

### Keywords

heart injury – penetrating injury – review

## Úvod

Penetrující srdeční poranění se stále pojí s vysokým rizikem úmrtí. Incidence poranění je v evropských zemích velmi nízká (0,1 % všech přijatých traumat), nicméně 80–94 % nemocných v jejich důsledku zemře dříve, než se jim dostane adekvátního ošetření, a to buď z důvodu srdeční tamponády anebo exsanguinace [1–4]. Dominují bodná poranění (75–80 %) před střelnými či sekundárními poraněními kostními úlomky v rámci tuhého hrudního traumatu [1,3]. První úspěšné ošetření srdečního poranění je připisováno německému chirurgovi Ludwigu Rehnovi, který v roce 1896 uzavřel stehem poranění pravé srdeční komory přístupem z anterolaterální thorakotomie. Nemocným byl 22letý Wilhem Justus, který byl poraněn nožem o dva

dny dříve [5,6]. Rehn následně publikoval v roce 1907 z dnešního pohledu literární přehled výsledků nemocných ošetřených pro penetrující poranění srdce, kdy v souboru 124 nemocných popsal 60% mortalitu [7].

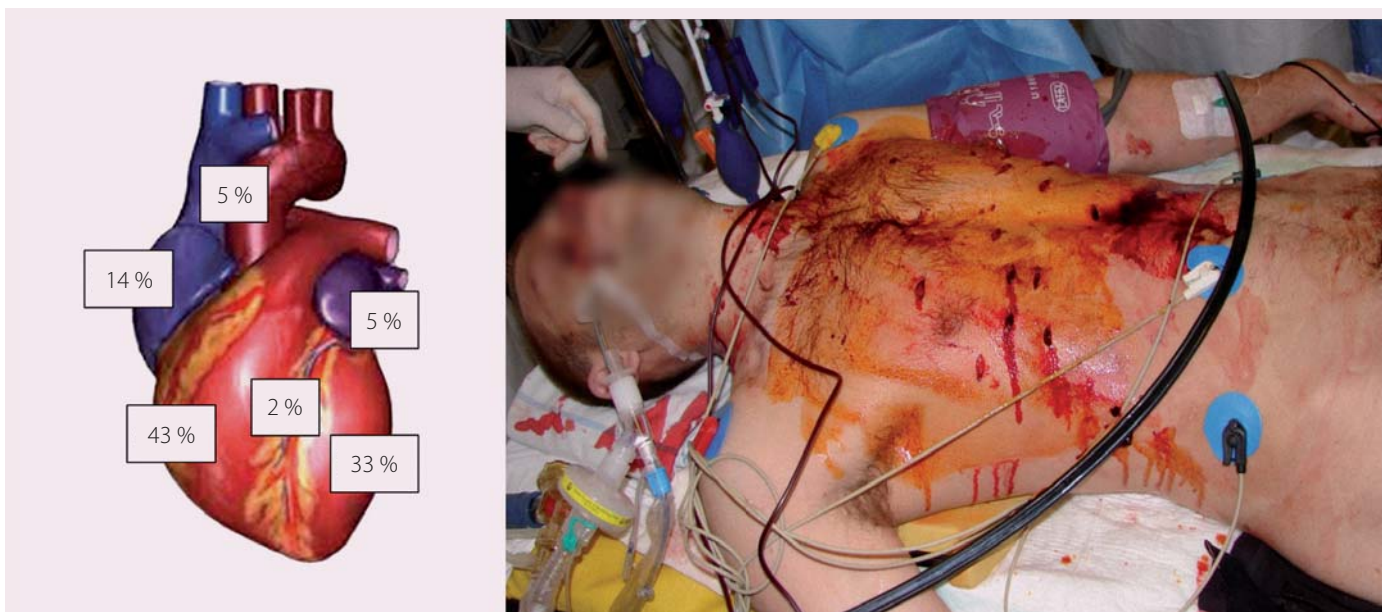
## Anatomické poznámky

Přední část hrudníku je podstatně více exponována k potenciálnímu poranění srdce a velkých cév ve srovnání s jeho zadní částí, která je více chráněna lopatkami a mohutnější muskulaturou [8,9]. Incidence poranění jednotlivých srdečních oddílů je ve vztahu s uložením srdce v hrudníku: pravá komora > levá komora > pravá síň > velké cévy > levá síň [9,10] (obr. 1). Až u 30 % případů může být poraněno více srdečních oddílů [8]. Poranění koronárních tepen je

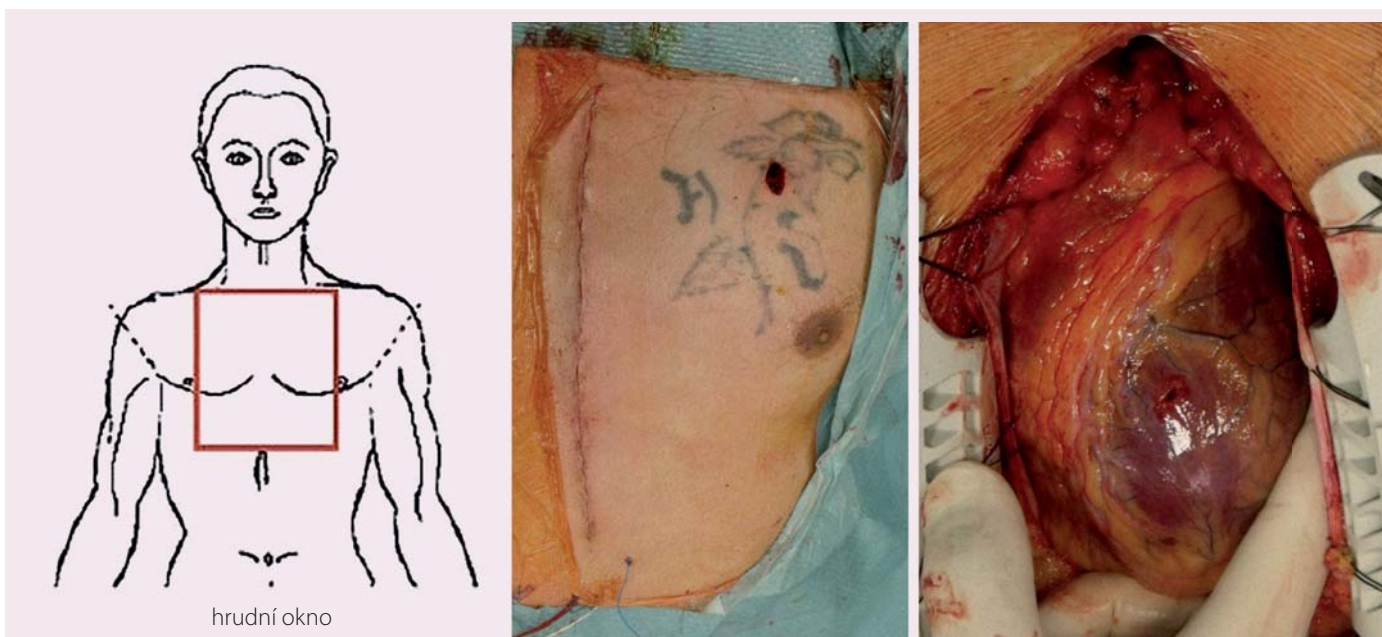popisováno v 3–9 % případů, nejčastěji je zasažen ramus interventricularis anterior [10,11]. Během dechových exkurzí se bránice zvedá až k úrovni spojnice obou prsních bradavek, z toho důvodu je třeba při penetrujícím poranění myslet i na možnost sdruženého thorakoabdominálního poranění. Jinými slovy, penetrující poranění směřující do oblasti tzv. hrudního okna je vždy suspektní pro poranění srdce, nelze však vyloučit poranění přicházející i mimo něj v závislosti na typu penetrujícího předmětu a jeho dráze (obr. 2) [8–10]. Možné následky penetrujícího poranění srdce shrnuje tab. 1.

## Stanovení diagnózy

Již podezření na srdeční poranění je velmi důležité pro rychlé a správné stanovení diagnózy.



Obr. 1. Incidence lokalizace srdečních penetrujících poranění [9,10].



Obr. 2. Penetrující poranění v rozsahu srdečního okna.

Tab. 1. Potenciální následky penetrujícího srdečního poranění [5,8].

- srdeční tamponáda
- exsanguinace
- hemothorax/pneumothorax
- infarkt myokardu
- nekróza myokardu
- arytmie
- poškození srdečních chlopní
- embolie v srdci zadržného projektilu
- falešné aneuryzma komory
- hnisavou perikarditidu
- endokarditida

Klinické projevy poraněných mohou být modifikovány přidruženými poraněními [12]. Hemodynamická nestabilita je závažným příznakem, nicméně klinické známky popisované u srdeční tamponády (Beckova triáda – distenze krčních žil, pulsus paradoxus, oslabení srdečních ozev) nemusí být plně vyjádřeny nebo mohou být zastřeny z důvodu hypovolemie nebo rozvinutého pneumotoraxu [8,9,13]. Pro potvrzení diagnózy je rozhodující průkaz perikardiální efuze, nejlépe pomocí transthorakální echokardiografie (TTE) [14]. Nález perikardiální separace větší než 5 mm je vysoce senzitivní (> 90 %) a specifický (> 99 %) pro sr-

deční poranění (obr. 3) [15]. Limitací spolehlivého vyšetření však může být špatná vyšetřitelnost z důvodu obezity nemocného nebo přítomnosti masivního fluidothoraxu [15,16]. Podobně lze postupovat na základě výsledku CT angiografie, která je dnes součástí protokolu závažného hrudního traumatu na odděleních urgentních příjmů [17]. Ta navíc zobrazí i další nitrohrudní patologie, včetně pleurálních (obr. 3) [18]. Ve srovnání s CT angiografií je výhodou bed-side TTE rychlost vyšetření, možnost provedení přímo na lůžku urgentního příjmu bez ohledu na hemodynamický stav nemocného [15–17]. RTG snímek hrudníku

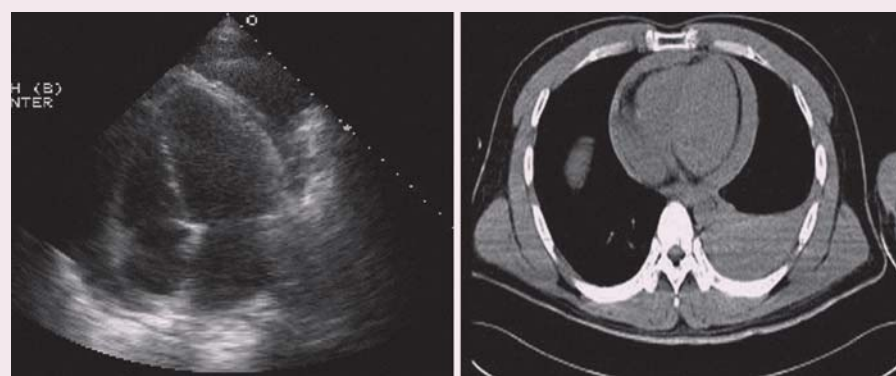
k vyloučení pneumothoraxu nebo průkazu hemothoraxu nesmí zdržet indikaci revize, proto o něm lze uvažovat u hemodynamicky stabilních nemocných [18]. Pro penetrující poranění neexistuje specifický EKG obraz. EKG známky ischemie mohou upozornit na přidružené koronární postižení, podobně lze očekávat následně vzestup myokardiálních enzymů. Nicméně vzhledem k riziku maligních arytmii je nutná kontinuální monitorace EKG [12,18].

### Přednemocniční management

Čas je rozhodujícím faktorem v managementu srdečního poranění. Na místě poranění je zaveden žilní vstup, zajištěny a monitorovány vitální funkce a nemocný je avizován a přímo transportován do traumacentra. Cizí předměty z hrudníku se neodstraňují, pouze se zajistí proti možnému pohybu. Oběhová nestabilita je indikací k volumové náhradě a podání vazopresorů, které pozitivně ovlivní srdeční plnění u hypovolemie či srdeční tamponády. Navíc je třeba myslet i na možnost tenzního pneumothoraxu, který si vyžaduje zavedení hrudního drénu. Cílem je udržení alespoň hraničních perfuzních tlaků a oxygenace během transportu [10,12]. Provedení perikardocentézy v přednemocniční péči není doporučováno, lze o ní uvažovat v případě penetrujícího poranění s refrakterní srdeční zástavou či event. z důvodu dlouhého dojezdového času [8,12]. Perikardocentéza ze subxifoideálního přístupu vyžaduje určitou zkušenost, je zatížena rizikem závažných komplikací a navíc dochází k ucpaní zavedeného tenkého drénu nebo aspirační jehly krevními koaguly [10,12].

### Nemocniční management srdečního poranění

Penetrující srdeční poranění vyžaduje revizi na operačním sále. Na oddělení urgentního příjmu je pokračováno v podpoře a monitoraci vitálních funkcí a vše směřuje k verifikaci srdečního poranění, a to nejlépe přímo na lůžku provedeným TTE, event. pomocí CT angiografie [16,17]. Průkaz perikardiální efuze > 5 mm u penetrujícího hrudního traumatu je indikací k chirurgické revizi [15,16,18]. U kritických nemocných při průkazu srdeční tamponády lze provést pod TTE kontrolou perikardiální drenáž, která, pokud vede ke zlepšení hemodynamického stavu, umožní provést chirurgickou revizi na operačním sále [18]. V opačném případě je indikováno provedení emergentní thorakotomie přímo na lůžku urgentního příjmu [3,12]. Thorakotomie vedená



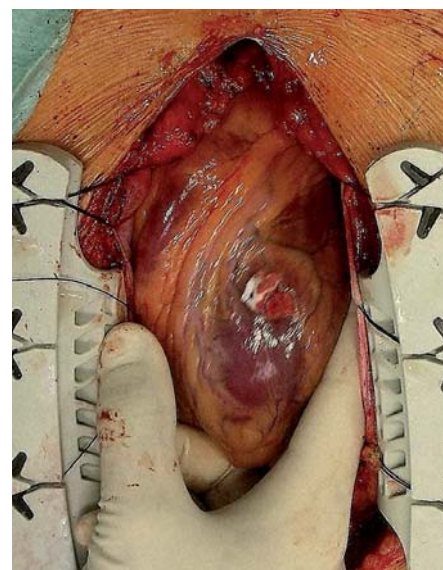
Obr. 3. Průkaz perikardiální efuze dle TTE a CTA u penetrujícího srdečního poranění.

### Tab. 2. Indikace k emergentní thorakotomii u penetrujícího srdečního poranění [12].

- refrakterní hemodynamická nestabilita
- srdeční zástava (dokumentovaná její délka)
- ztráta části hrudní stěny (traumatická torakotomie)
- nestabilní pozice objektu penetrujícího srdce

IV. mezižebřím vlevo umožňuje evakuaci perikardiální tamponády, dočasné zastavení krvácení digitální kompresí, naložením svorky nebo zavedením Foleyova katetru, dále umožňuje přímou srdeční masáž a zvýšení perfuzních koronárních a cerebrálních tlaků po naložení svorky na descendentní aortu [19–21]. Definitivní ošetření by mělo následovat po transferu nemocného na operační sál. Indikace emergentní thorakotomie shrnuje tab. 2 [10,19].

V centrech s kardiologickým zázemím je definitivní ošetření prováděno ze střední podélné sternotomie. Důvodem je optimální přístup k srdci a velkým cévám, dále možnost napojení nemocných na mimotělní oběh a také možnost ošetření i dalších nitrohrudních orgánů z jednoho přístupu. Potřeba rozšířit tento přístup je minimální ve srovnání s anterolaterální thorakotomií, která je vedena IV. nebo V. mezižebřím nejčastěji vlevo [1]. U 1/4 nemocných je však anterolaterální thorakotomie nutno rozšířit o další přístup k dosažení definitivního ošetření (druhostranná thorakotomie/sternotomie) [2,10]. Srdeční poranění je ošetřeno polypropylenovými stehy přes perikardiální nebo teflonové podložky (obr. 4) [10–12]. Poranění koronárních tepen vyžaduje jejich podvaz a přemostění pomocí žilních nebo tepenných bypassů [10,22]. Asi u 2 % nemocných je třeba napojení na mimotělní oběh, především v případě vícečetných



Obr. 4. Ošetření bodného srdečního poranění stehy přes teflonové podložky.

poranění, poranění koronárních tepen nebo chlopenního aparátu [12,22].

### Prognóza nemocných

Literárně je udáváno přežití nemocných mezi 3 a 84 %. Široké rozmezí je dáno nehomogenitou souborů, co se týká typů srdečního poranění, četnosti a tíží přidružených poranění a také následného managementu [5,10,22]. Hemodynamická nestabilita, asystolie nebo elektromechanická disociace při příjmu nemocných jsou nezávislými prediktory jejich úmrtí [23,24]. Naopak zachování sinusového rytmu je spojeno s dobrou prognózou nemocných, a to i u nemocných s nízkou vstupní hodnotou GCS (Glasgow coma scale) [24]. Rovněž čas potřebný k definitivnímu ošetření koreluje přímo s prognózou [5,10,22]. V souborech nemocných revidovaných na kardiologických pracovištích je udáváno 80–100% přežití [22]. I když se jedná již o selektovanou skupinu nemocných, jedná se o podstatný argument pro

primární směřování těchto nemocných do traumacenter s kardiochirurgickým zázemím.

## Závěr

Ačkoli je incidence penetrujících srdečních traumat v naší populaci velmi nízká, postižení jsou především nemocní v produktivním věku v důsledku kriminálního nebo suicidálního násilí. Správné vyhodnocení typu poranění, zajištění a rychlý transport nemocných a především neodkladné provedení chirurgické revize významně zvyšují šance nejen na přežití, ale i na následný návrat poraněných do plnohodnotného života. Mortalita nemocných se odvíjí od závažnosti srdečního poranění, hemodynamického stavu nemocných, přidružených poranění a časové prodlevy definitivního ošetření. Současný model těsné spolupráce mezi záchrannou službou a oddělením urgentního příjmu zahrnující avizování typu poranění minimalizuje časovou prodlevu definitivního ošetření, zvláště pokud součástí příjmového týmu je přivolaný echokardiografista a kardiochirurg.

## Literatura

- Rashid MA, Lund JT. Trauma to the heart and thoracic aorta: the Copenhagen experience. *Interact Cardiovasc Thorac Surg* 2003; 2: 53–57.
- Kang N, Hsee L, Rizoli S et al. Penetrating cardiac injury: overcoming the limits set by Nature. *Injury* 2009; 40: 919–927. doi: 10.1016/j.injury.2008.12.008.
- Campbell NC, Thomson SR, Muckart DJ et al. Review of 1198 cases of penetrating cardiac trauma. *Br J Surg* 1997; 84: 1737–1740.
- Henderson VJ, Smith SR, Fry WR et al. Cardiac injuries: analysis of an unselected series of 251 cases. *J Trauma* 1994; 36: 341–348.
- Asensio JA, Petrone P, Pereira B et al. Penetrating cardiac injuries: a historic perspective and fascinating trip through time. *J Am Coll Surg* 2009; 208: 462–472. doi: 10.1016/j.jamcollsurg.2008.12.011.
- Rehn L. Über penetrierende herzwunden und herznaht. *Arch Klin Chir* 1897; 55: 315–329.
- Rehn L. Zur chirurgie des herzens und des herzbeutels. *Arch Klin Chir* 1907; 83: 723–778.
- Asensio JA, Garcia-Nunez LM, Petrone P. Trauma to the heart. In: Feliciano DV, Mattox KL, Moore EE (eds). *Trauma*. 6th ed. New York: McGraw Hill 2008: 569–588.
- Karmy-Jones R, van Wijngaarden MH, Talwar MK et al. Penetrating cardiac injuries. *Injury* 1997; 28: 57–61.
- Asensio JA, Soto SN, Forno W et al. Penetrating cardiac injuries: a complex challenge. *Injury* 2001; 32: 533–543.
- Reissman P, Rivkind A, Jurim O et al. Case report: the management of penetrating cardiac trauma with major coronary artery injury-is cardiopulmonary bypass essential. *J Trauma* 1992; 33: 773–775.
- Karrel R, Shaffer MA, Franaszek JB. Emergency diagnosis, resuscitation, and treatment of acute penetrating cardiac trauma. *Ann Emerg Med* 1982; 11: 504–517.
- Claude S, Beck CS. Two cardiac compression triads. *JAMA* 1935; 104: 714–716.
- Nagy KK, Lohmann C, Kim DO et al. Role of echocardiography in the diagnosis of occult penetrating cardiac injury. *J Trauma* 1995; 38: 859–862.
- Rozycki GS, Feliciano DV, Ochsner MG et al. The role of ultrasound in patients with possible penetrating cardiac wounds: a prospective multicenter study. *J Trauma* 1999; 46: 543–551.
- Patel AN, Brenning C, Cotner J et al. Successful diagnosis of penetrating cardiac injury using surgeon-performed sonography. *Ann Thorac Surg* 2003; 76: 2043–2046.
- Gavant ML. Helical CT grading of traumatic aortic injuries. Impact on clinical guidelines for medical and surgical management. *Radiol Clin North Am* 1999; 37: 553–574.
- Navid F, Gleason TG. Great vessel and cardiac trauma: diagnostic and management strategies. *Semin Thorac Cardiovasc Surg* 2008; 20: 31–38. doi: 10.1053/j.semtcvs.2007.11.007.
- Søreide K, Petrone P, Asensio JA. Emergency thoracotomy in trauma: rationale, risks, and realities. *Scand J Surg* 2007; 96: 4–10.
- Feliciano DV, Burch JM, Mattox KL et al. Balloon catheter tamponade in cardiovascular wounds. *Am J Surg* 1990; 160: 583–587.
- Macho JR, Markison RE, Schecter WP. Cardiac stapling in the management of penetrating injuries of the heart: rapid control of hemorrhage and decreased risk of personal contamination. *J Trauma* 1993; 34: 711–715.
- Škorpil J, Kohut M, Hájek T. *Novinky v léčbě poranění srdce*. Praha: Maxdorf 2014.
- Mattox KL, Limacher MC, Feliciano DV et al. Cardiac evaluation following heart injury. *J Trauma* 1985; 25: 758–765.
- Tyburnski JG, Astra L, Wilson RF et al. Factors affecting prognosis with penetrating wounds of the heart. *J Trauma* 2000; 48: 587–790.

*Doručeno do redakce: 17. 11. 2014*

*Přijato po recenzi: 27. 11. 2014*

**MUDr. Martin Šimek, Ph.D.**  
www.fnol.cz  
martin.simek@fnol.cz