proLékaře.cz | 31.7.2025

nosti rekanalizace, bezpečnosti i dobrého výsledného klinického stavu než Merci katetr. Stejně tak studie TREVO-2 prokázala lepší efektivitu retrieveru TREVO ve srovnání s MERCI katetrem [20].

Penumbra

Proximální trombektomie kombinuje mechanickou disrupci trombu s aspirací jeho fragmentů. Díky aspiraci lze očekávat menší riziko distální embolizace oproti mechanické disrupci běžným katetrem. Ve studii **Penumbra Pivotal Stroke Trial** se 125 pacienty bylo dosaženo rekanalizace (TIMI 2–3) v 82 %. Navzdory tomu ale jen 37 % pacientů s úplnou nebo částečnou rekanalizací dosáhlo dobrého výsledného stavu (mRS 0–1) [21]. FDA schválila v roce 2008 Penumbru na základě dat o rekanalizačním potenciálu metody bez jasně prokázaného klinického benefitu (podobně jako ostatní extraktory).

Akutní stentování

Data týkající se stentování u akutního mozkového infarktu jsou omezená, randomizované studie nejsou k dispozici. Bylo publikováno několik malých studií, které prokázaly vysoký rekanalizační potenciál stentingu mezi 79 až 95 %, nejsou však randomizované studie k prokázání klinického efektu. Dle AHA/ASA guidelines z roku 2007 je postup považován za experimentální. Preferovány jsou samoexpandibilní stenty, výhodou ve srovnání s jinými metodami je rychlost, s jakou je rekanalizace dosaženo. Nevýhodou stentování je:

- komprese trombu k cévní stěně → riziko okluze perforátorů
- vysoký počet restenóz (až 32 %)
- nutnost následné duální antiagregační terapie k prevenci restenózy/trombózy → zvýšené riziko krvácení

Sonotrombolýza

Ultrazvuk o vysoké frekvenci (~ 2 MHz) a nízké intenzitě vede k akceleraci enzymatických procesů vyvolaných trombolytikem (**sonotrombolýza**) a je možné ho aplikovat i externě pomocí komerčních transkraniálních a duplexních dopplerovských přístrojů. Efekt se vysvětluje zlepšeným průnikem trombolytika do trombu, změnou mikrostruktury trombu a zlepšenou vazbou trombolytika na fibrin [22].

Studie **CLOTBUST** [23] prokázala v souboru 126 pacientů statisticky signifikantně vyšší počet kompletních rekanalizací u pacientů léčených systémovou trombolýzou v kombinaci s dvouhodinovým TCD monitorováním (31 ze 63, 49 %) oproti samostatné trombolýze (19 ze 63, 30 %, p = 0,03). Byl patrný i trend k lepšímu výslednému klinickému stavu, nicméně studie neměla dostatečnou sílu a výsledky nebyly statisticky signifikantní (mRS 0 a 1 za tři měsíce bylo dosaženo ve skupině léčených tPA se současnou UZ monitorací u 42 %, ve skupině léčené pouze tPA u 29 %, p = 0,2). K symptomatickému IC krvácení došlo v každé skupině u tří pacientů (4,7 %).

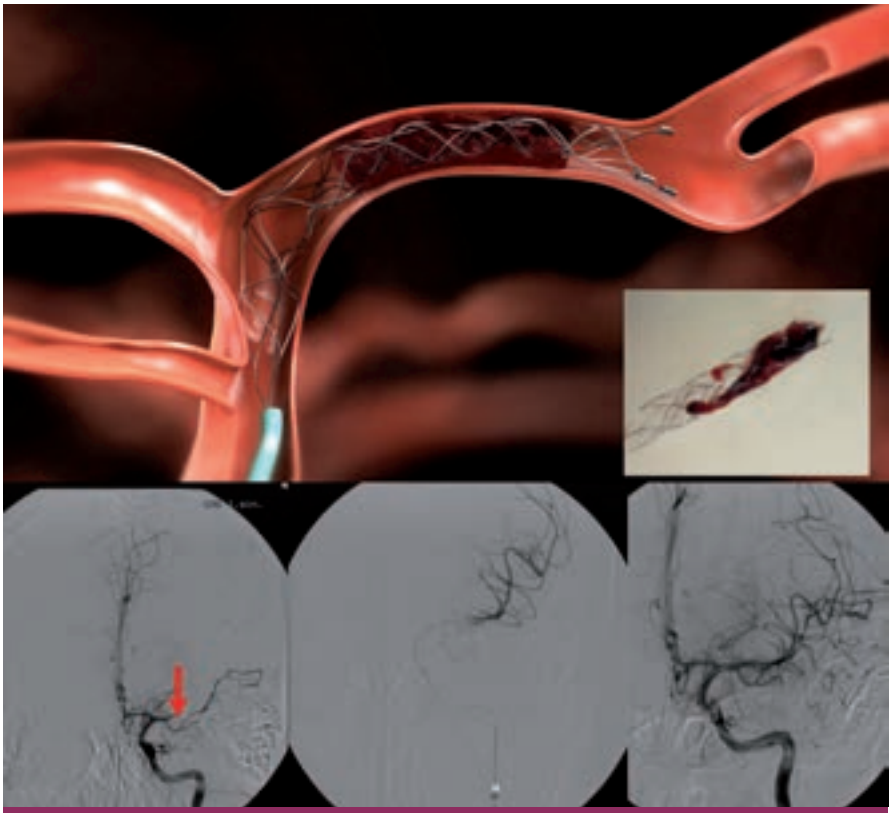

Obr. 5. Extrakce trombu z ACM1 úseku pomocí retrieveru Solitair (archiv KZM FN u sv. Anny v Brně).

Dle řady *in vitro* i humánních klinických studií (**DEFINITI, TUCSON**) použití echokontrastu během sonotrombolýzy dále zvyšuje rekanalizační potenciál sonotrombolýzy (na designu a provedení obou studií jsme se podíleli) [24,25].

Sonotrombolytické studie sice prokázaly vyšší pravděpodobnost rekanalizace oproti samotné IVT, neměly ale dostatečnou sílu k průkazu klinického benefitu, a postup je proto nadále považován za experimentální [17].

Velkou překážkou v dalším rozvoji sonotrombolýzy i v provedení velké studie, která by měla sílu prokázat předpokládaný klinický efekt, byla a je nedostupnost zkušených sonografistů. Jednou z možností, jak sonotrombolýzu uvést do běžné praxe, je vytvoření automatických přístrojů, které nevyžadují přítomnost zkušeného operátora. Pilotní studií s přístrojem CLOTBUST-ER firmy Cerevast (obr. 6) byla studie **CLOTBUST-HF**. Do studie bylo zařazeno 20 pacientů s proximální intrakraniální okluzí (70 % ACM, medián NIHSS 15). Všichni pacienti tolerovali dvouhodinovou insonaci přístrojem a u žádného nedošlo k rozvoji IC krvácení. Po 2 hod bylo plné rekanalizace dosaženo u osmi pacientů (40 %) a u dvou pacientů (10 %) došlo k rekanalizaci parciální. Tyto výsledky jsou velmi povzbudivé, je dosaženo minimálně dvojnásobné rekanalizace oproti sa-

Obr. 6. CLOTBUST-ER (Cerevast Therapeutics).

proLékaře.cz | 31.7.2025

motné IVT a technické provedení je přitom rychlé a snadné. V současnosti je plánována velká multicentrická studie (~ 800 pacientů), na jejímž designu se podílelo i naše centrum a která má za úkol prokázat klinický benefit tohoto postupu.

Emergentní endarterektomie

Pro případné doporučení není k dispozici dostatek dat o efektivitě a bezpečnosti metody [17]. Při současné těsné stenóze či okluzi ACI a intrakraniální okluzi je preferováno endovaskulární ošetření karotidy pomocí PTA s navazující intrakraniální trombektomií. Emergentní CEA lze zvážit u:

- crescendo TIA nebo stroke in evolution s počátečním lehkým deficitem a malou ischemií na CT/MR, která vznikla na podkladě těsné stenózy či trombotické okluze ACI s předpokládaným hypoperfuzním mechanizmem
- akutní revize trombózy ACI po CEA

Současný stav rekanalizační léčby akutních mozkových infarktů v ČR

V souladu s národním cerebrovaskulárním programem byla vytvořena síť iktových center (IC) a na ně navazujících komplexních iktových center (KCC). Tento krok má za cíl zvýšit počet pacientů s CMP, kterým bude co nejrychleji poskytnuta účinná terapie. Iktová centra (IC) provádějí základní diagnostiku a podávají intravenózní trombolýzu. Komplexní iktová centra jsou potom schopna provést veškeré výše uvedené rekanalizační postupy. Překlad z IC do KCC, event. primární transfer pacienta do KCC je třeba zvážit v těcho případech:

- okluze velké tepny < 8 hod od vzniku příznaků prokázána pomocí CTA, MRA nebo neurosonologickým vyšetřením, přičemž je kontraindikována IVT a je významný deficit. Při intrakraniální akutní okluzi a nízkém NIHSS je vysoké riziko selhání kolaterál a progrese deficitu → vždy zvážit intervenci
- přetrvávající okluze velké tepny na konci IV trombolýzy s trvajícím významným deficitem
- většinou NIHSS ≥ 4, aktuální deficit ale nemusí být rozhodující, klinický stav může kolísat a řada pacientů s akutní okluzí nakonec zprogreduje, pokud není dosaženo rekanalizace
- okluze je verifikována UZ, CTA nebo MRA, event. ji lze předpokládat, pokud nedojde k poklesu NIHSS o > 40 %
- při předpokládaném intervenčním výkonu (okluze velké tepny, rozsáhlý trombus) je vhodné pacienta poslat již v průběhu trombolýzy
- pacienti < 60 let s rizikem maligní ischemie (dekompresní kraniektomie)
- pacienti s disekcí tepny indikovaní k intervenčnímu výkonu

Závěr a přehled terapie

Základem akutní terapie zůstává i nadále intravenózní trombolýza. Důraz je kladen na její co nejrychlejší zahájení. Jsou diskutována organizační opatření v rámci zdravotnických zařízení, která zkrátí čas od příjezdu do podání léčby (door to needle time – DTN). Ten by neměl přesáhnout 60 min a dle recentních iniciativ by měl být dokonce pod 40 min. Další kroky souvisí se zvyšováním povědomí obyvatel o příznacích CMP i nutnosti okamžitého volání 155 v případě jejich rozpoznání [11,26].

Nevýhodou široce dostupné a technicky nenáročné intravenózní trombolýzy je úzké terapeutické okno a relativně nízká účinnost. Dlouhodobě se výzkum soustřeďuje na zvýšení účinnosti trombolýzy (např. sonotrombolýza, kombinace s jinými léky) a na prodloužení terapeutického okna. Sonotrombolýza naráží na nedostatek sonografistů, což možná v budoucnu vyřeší automatické přístroje. Studie kombinující IVT s jinými léky byly zatím neúspěšné.

Endovaskulární terapie (především trombektomie) zvýšila šanci na rekanalizaci, prodloužila terapeutické okno (8 hod) a umožnila i léčbu pacientů s kontraindikací trombolýzy. Ačkoli lze očekávat postupný nárůst počtu endovaskulárních výkonů, je nutné ověřovat jejich klinický benefit. Po neúspěchu již zmiňované studie IMS3 stále chybí randomizovaná studie prokazující klinický benefit mechanické rekanalizace oproti systémové trombolýze. S úspěšností léčby souvisí i selekce vhodných pacientů. Z rutinní klinické praxe víme, že ne všichni pacienti do 8 hod jsou vhodnými kandidáty endovaskulární léčby.

Individualizace terapeutického okna za pomoci moderních zobrazovacích metod (především MR PWI a DWI) není zatím oficiálně doporučována, i když je na řadě pokrokových pracovišť využívána. Zklamáním byly negativní výsledky randomizované studie DIAS-3 s desmoteplázou podávanou pacientům do 9 hod od vzniku CMP, kteří měli prokázaný MR DWI/PWI mismatch > 20 %. Celý koncept navíc naráží na četná technická úskalí a nejednotnost protokolů zobrazení (týká se především MR a CT perfuze). Teoreticky by však tyto metody mohly pomoci selektovat pacienty vhodné k rekanalizační terapii i po 8. hod, resp. s nejasnou dobou vzniku (typicky po probuzení). Naopak by mohly vyloučit pacienty, kteří sice jsou v časovém okně, ale jejich penumbra je minimální či žádná a veškerá náročná léčba u nich nemá naději na úspěch a navíc zvyšuje riziko krvácení.

0–4,5 hod

- při splnění všeobecně známých kritérií je indikováno co nejrychlejší podání ***intravenózní tPA*** v dávce 0,9 mg/kg (10 % bolusově, zbytek v hodinové infuzi, maximální dávka 90 mg)
- nejsou důkazy o vyšší účinnosti endovaskulární léčby oproti IVT, proto do 4,5 hod má IVT vždy přednost a endovaskulární výkon lze primárně provést pouze v případě kontraindikace IVT
- při neúspěchu trombolýzy lze pokračovat endovaskulárně, preferována je mechanická rekanalizace

4,5–6 hod

- mechanická rekanalizace (Penumbra, Solitaire), event. intraarteriální trombolýza

< 8 hod

- mechanická rekanalizace (Penumbra, Solitaire, Trevo)

Update 5. 3. 2013

Po uzávěrce článku byly v průběhu ledna a února online publikovány výsledky 3 významných intervenčních studií.

Studie SYNTHESIS porovnávala účinnost intravenózní trombolýzy proti mechanické rekanalizaci v časovém okně 4,5 hod. Celkem bylo zařazeno 362 pacientů, randomizovaných 1 : 1. Primárního výstupního kritéria (mRS 0–1 za 3 měsíce) bylo dosaženo u 34,8 % pacientů léčených IV trombolýzou a u 30,4 % léčených endovaskulárně. Symptomatické krvácení se vyskytlo shodně u 6 % pacientů [27]. Studie tedy neprokázala, navzdory předpokladům, že by endovaskulární léčba byla účinnější než systémová trombolýza.

Další studie IMS 3 (The interventional management of stroke 3) srovnávala standardní IV trombolýzu proti trombolýze s nižší

proLékaře.cz | 31.7.2025

dávkou a následným endovaskulárním výkonem. Studie byla předčasně ukončena po zařazení 656 pacientů (randomizace 1 : 2), kdy již bylo zřejmé, že kombinovaný postup není lepší než standardní trombolýza. Primárního výstupního kritéria (mRS 0–2) bylo dosaženo u 38,7 % pacientů léčených IVT a u 40,8 % léčených kombinovaným přístupem [28].

Do studie MR rescue (Mechanical retrieval and recanalization of stroke clots using embolectomy) bylo zařazeno 118 pacientů, léčených do 8 hod od vzniku CMP. Pacienti byly rozděleni do 2 skupin dle přítomnosti či absence viabilní tkáně detekované pomocí CT/MR. V obou skupinách pak byli pacienti randomizováni ke standardní medikamentózní léčbě či endovaskulární rekanalizaci (Merci katetr a Penumbra). Endovaskulární léčba nevedla k poklesu invalidity či mortality po 3 měsících ve srovnání s konzervativní terapií, a to dokonce ani ve skupině pacientů s detekovanou viabilní tkání.

Uvedené studie potvrzují výsadní postavení intravenózní trombolýzy v léčbě akutní ischemické CMP i oprávněnost snah o zvýšení její účinnosti (zkrácení doby do podání, augmentace účinku pomocí ultrazvuku apod.).

Zdroje podpory formou grantů, přístrojového vybavení nebo léků: D. Goldemund a R. Mikulík jsou podporováni z Evropského fondu regionálního rozvoje – Projekt FNUSA-ICRC (No. CZ.1.05/1.1.00/02.0123).

Literatura

1. Smith WS, Sung G, Starkman S et al. MERCI Trial Investigators. Safety and efficacy of mechanical embolectomy in acute ischemic stroke: results of the MERCI trial. Stroke 2005; 36: 1432–1438.

2. Hacke W, Donnan G, Fieschi C et al. ATLANTIS Trials Investigators; ECASS Trials Investigators; NINDS rt-PA Study Group Investigators. Association of outcome with early stroke treatment: pooled analysis of ATLANTIS, ECASS, and NINDS rt-PA stroke trials. Lancet 2004; 363: 768–774.

3. Derex L, Nighoghossian N, Hermier M et al. Early detection of cerebral arterial occlusion on magnetic resonance angiography: predictive value of the baseline NIHSS score and impact on neurological outcome. Cerebrovasc Dis 2002; 13: 225–229.

4. Wahlgren N, Ahmed N, Eriksson N et al. Safe Implementation of Thrombolysis in Stroke-MOnitoring STudy Investigators. Multivariable analysis of outcome predictors and adjustment of main outcome results to baseline data profile in randomized controlled trials: Safe Implementation of Thrombolysis in Stroke-MOnitoring STudy (SITS-MOST). Stroke 2008; 39: 3316–3322.

5. Kucinski T, Koch C, Eckert B et al. Collateral circulation is an independent radiological predictor of outcome after thrombolysis in acute ischaemic stroke. Neuroradiology 2003; 45: 11–8.

6. Bang OY, Saver JL, Kim SJ et al. Collateral flow predicts response to endovascular therapy for acute ischemic stroke. Stroke 2011; 42: 693–699.

7. Hill MD, Rowley HA, Adler F et al. PROACT-II Investigators. Selection of acute ischemic stroke patients for intra-arterial thrombolysis with pro-urokinase by using ASPECTS. Stroke 2003; 34: 1925–1931.

8. Tissue plasminogen activator for acute ischemic stroke. The National Institute of Neurological Disorders and Stroke rt-PA Stroke Study Group. N Engl J Med 1995; 333: 1581–1587.

9. Hacke W, Kaste M, Bluhmki E et al. Thrombolysis with alteplase 3 to 4.5 hours after acute ischemic stroke. N Engl J Med 2008; 359: 1317–1329.

10. Mikulík R, Dufek M. Trombolytická léčba mozkového infarktu-prospektivní sledování souboru pacientů. Čes Slov Neurol Neurochir 2002; 65/98: 328–333.

11. Mikulik R, Ribo M, Hill MD et al. CLOTBUST Investigators. Accuracy of serial National Institutes of Health Stroke Scale scores to identify artery status in acute ischemic stroke. Circulation 2007; 115: 2660–2665.

12. Barreto AD, Alexandrov AV, Lyden P et al. The argatroban and tissue-type plasminogen activator stroke study: final results of a pilot safety study. Stroke 2012; 43: 770–775.

13. Sugg RM, Pary JK, Uchino K et al. Argatroban tPA stroke study: study design and results in the first treated cohort. Arch Neurol 2006; 63: 1057–1062.

14. Furlan A, Higashida R, Wechsler L et al. Intra-arterial prourokinase for acute ischemic stroke. The PROACT II study: a randomized controlled trial. Prolyse in Acute Cerebral Thromboembolism. JAMA 1999; 282: 2003–2011.

15. Ogawa A, Mori E, Minematsu K et al. MELT Japan Study Group. Randomized trial of intraarterial infusion of urokinase within 6 hours of middle cerebral artery stroke: the middle cerebral artery embolism local fibrinolytic intervention trial (MELT) Japan. Stroke 2007; 38: 2633–2639.

16. Smith WS. Safety of mechanical thrombectomy and intravenous tissue plasminogen activator in acute ischemic stroke. Results of the multi Mechanical Embolus Removal in Cerebral Ischemia (MERCI) trial, part I. AJNR Am J Neuroradiol 2006; 27: 1177–1182.

17. Adams HP Jr, del Zoppo G, Alberts MJ et al. American Heart Association; American Stroke Association Stroke Council; Clinical Cardiology Council; Cardiovascular Radiology and Intervention Council; Atherosclerotic Peripheral Vascular Disease and Quality of Care Outcomes in Research Interdisciplinary Working Groups. Guidelines for the early management of adults with ischemic stroke: a guideline from the American Heart Association/American Stroke Association Stroke Council, Clinical Cardiology Council, Cardiovascular Radiology and Intervention Council, and the Atherosclerotic Peripheral Vascular Disease and Quality of Care Outcomes in Research Interdisciplinary Working Groups: the American Academy of Neurology affirms the value of this guideline as an educational tool for neurologists. Stroke 2007; 38: 1655–1711.

18. Dávalos A, Pereira VM, Chapot R et al. Solitaire Group. Retrospective multicenter study of Solitaire FR for revascularization in the treatment of acute ischemic stroke. Stroke 2012; 43: 2699–2705.

19. Saver JL, Jahan R, Levy EI et al. SWIFT Trialists. Solitaire flow restoration device versus the Merci Retriever in patients with acute ischaemic stroke (SWIFT): a randomised, parallel-group, non-inferiority trial. Lancet 2012; 380: 1241–1249.

20. Nogueira RG, Lutsep HL, Gupta R et al. TREVO 2 Trialists. Trevo versus Merci retrievers for thrombectomy revascularisation of large vessel occlusions in acute ischaemic stroke (TREVO 2): a randomised trial. Lancet 2012; 380: 1231–1240.

21. Penumbra Pivotal Stroke Trial Investigators. The penumbra pivotal stroke trial: safety and effectiveness of a new generation of mechanical devices for clot removal in intracranial large vessel occlusive disease. Stroke 2009; 40: 2761–2768.

22. Braaten JV, Goss RA, Francis CW. Ultrasound reversibly disaggregates fibrin fibers. Thromb Haemost 1997; 78: 1063–1068.

23. Alexandrov AV, Molina CA, Grotta JC et al. CLOTBUST Investigators. Ultrasound-enhanced systemic thrombolysis for acute ischemic stroke. N Engl J Med 2004; 351: 2170–2178.

24. Molina CA, Barreto AD, Tsivgoulis G et al. Transcranial ultrasound in clinical sonothrombolysis (TUCSON) trial. Ann Neurol 2009; 66: 28–38.

25. Alexandrov AV, Mikulik R, Ribo M et al. A pilot randomized clinical safety study of sonothrombolysis augmentation with ultrasound-activated perflutren-lipid microspheres for acute ischemic stroke. Stroke 2008; 39: 1464–1469.

26. Mikulik R, Bunt L, Hrdlicka D et al. Calling 911 in response to stroke: a nationwide study assessing definitive individual behavior. Stroke 2008; 39: 1844–1849.

27. Ciccone A, Valvassori L, Nichelatti M et al. SYNTHESIS Expansion Investigators. Endovascular Treatment for Acute Ischemic Stroke. N Engl J Med 2013 [Epub ahead of print].

28. Broderick JP, Palesch YY, Demchuk AM et al. Interventional Management of Stroke (IMS) III Investigators. Endovascular Therapy after Intravenous t-PA versus t-PA Alone for Stroke. N Engl J Med 2013 [Epub ahead of print].

Doručeno do redakce 18. 1. 2013
Přijato po recenzi 7. 2. 2013

MUDr. David Goldemund
Mezinárodní centrum klinického výzkumu (ICRC),
1. neurologická klinika LF MU a FN u sv. Anny, Brno
david.goldemund@fnusa.cz