proLékaře.cz | 31.7.2025

POLYPRAGMAZIE A OBĚHOVÉ SELHÁNÍ PŘI MALIGNÍCH KOMOROVÝCH ARYTMIÍCH S POSTIŽENÍM JATERNÍCH FUNKCÍ

J. Vítovec, K. Židová

Souhrn

V článku je podána kazuistika polymorbidní nemocné se závažnými arytmiemi při ischemickém substrátu v myokardu a oběhovým selháváním. Diagnostikovány komorové tachykardie, které vedly k opakovaným výbojům implantovaného ICD. Nemocná měla významnou lékovou polypragmazii (17 léků), z nichž řada má hepatotoxické vlastnosti (doxycyklin, amiodaron, atorvastatin). Zvýšení jaterních enzymů lze vysvětlit současným podáváním amiodaronu, doxycyklinu a statinu. Nelze opomenout ani vliv ischemie při oběhovém selhávání při dlouho běžících tachyarytmiích. Po zvládnutí oběhově závažných arytmií a výraznou redukcí farmakoterapie dochází k normalizaci jaterních funkcí.

Klíčová slova

maligní arytmie – jaterní postižení – polypragmazie

Abstract

Multiple administration of medication and circulatory failure for malignant ventricular arrhythmias and impairment of liver function. This article presents a case history of a polymorbid patient with serious arrhythmias in the ischemic substrate of the myocardium and circulatory failure. The patient was diagnosed with ventricular tachycardias, which led to repeated discharges of the implanted ICD. The patient was receiving multiple medicaments concurrently (17 medicaments), a number of which (doxycykline, amiodarone, atorvastatin) had hepatotoxic characteristics. The increase in liver enzymes can be explained through the simultaneous administration of amiodarone, doxycycline and statine. Nor can the effect of ischemia during circulatory failure in the case of long-term tachyarrhythmias be omitted. The normalisation of liver function occurs following the curbing of serious circulatory arrhythmias and the significant reduction of pharmacotherapies.

Keywords

malignant arrhythmias – liver impairment – administration of multiple medicaments

Úvod

Postižení jaterních funkcí u kardiovaskulárních onemocnění je časté, důvodů je více a ne vždy je na první pohled jasné, jaká je základní příčina. Může jít primárně o oběhové selhání s poruchou prokrvení jater anebo lékové postižení. Přinášíme kazuistiku, v níž se obě příčiny kombinují, a ukazujeme, jak je někdy těžké poznat pravou příčinu jaterní léze.

Kazuistika

Pacientka, ročník narození 1933, s ischemickou chorobou srdeční, v roce 2004 prodělala infarkt myokardu. Dle echokardiografického vyšetření srdce byla ejekční frakce levé komory 30 %, dále byla popsána hypokineza bazální části septa levé komory, dolní a laterální stěny. Koronarograficky byly zjištěny významné stenózy na ramus circumflexus a arteria coronaria dextra – tyto byly vyřešeny perkutánní koronární intervencí (PCI) s implantací dvou stentů. S odstupem několika dnů po infarktu vznikla fibrilace komor, která byla úspěšně zvládnuta. Pro stav po fibrilaci komor, nízkou ejekční frakci a zjištěný sick sinus syndrom byl implantován dvoudutinový implantabilní kardioverter-defibrilátor (ICD) Biotronik Lexos DR-T. Programování přístroje bylo následovné: režim DDDR, stimulační frekvence 70–130/min, detekční zóna pro komorovou tachykardii 167–200/min, detekční zóna pro fibrilaci komor nad 200/min. Z dalších přidružených onemocnění měla nemocná hypertenzi, hyperlipoproteinemii, hyperurikemii, hypotyreózu, dále diabetes mellitus 2. typu na terapii perorálními antidiabetiky s těžkou polyneuropatií a chronické onemocnění ledvin středně těžkou ledvinnou nedostatečností (GF 0,5–0,99 ml/s).

V průběhu sledování byly zaznamenány ojedinělé krátké epizody fibrilace síní, v květnu roku 2009 byla systémem hlášena nesetrvalá komorová tachykardie bez nutnosti terapie, další epizoda v zóně VF byla zaznamenána 5. března 2012 – antitachykardická terapie bez efektu, úspěšně zrušena výbojem 40 J. Pacientka byla nadále hemodynamicky stabilní, bez dalších arytmií.

Dne 29. března 2012 byly systémem hlášeny opakované epizody fibrilace komor – celkem 20 epizod, z toho osm řešeno výbojem a další terminovaly spontánně (obr. 1). Po přehlédnutí intrakardiálních EKG odeslaných službou Home Monitoring se jednalo o běžící polymorfní komorovou tachykardii o frekvenci kolem 166/min – tedy pod detekční zónou pro komorovou tachykardii, na záznamu byl patrný intermitentní double-counting vln R a oversensing vln T. Ten vedl k falešné detekci komorové fibrilace a výbojům ICD (obr. 2). Po výboji ICD byla arytmie ukončena, ale opakovaně recidivovala. Pacientka byla přes noc hospitalizována na spádovém interním oddělení a druhý den ráno přeložena na naše pracoviště. Dle dokumentace byla pacientka před překladem na naše pracoviště opakovaně externě defibrilována vzhledem k synkopující komorové tachykardii neřešené ICD.

Pacientka přichází s touto farmakoterapií: kyselina acetylsalicylová, carvedilol, ramipril,

proLékaře.cz | 31.7.2025

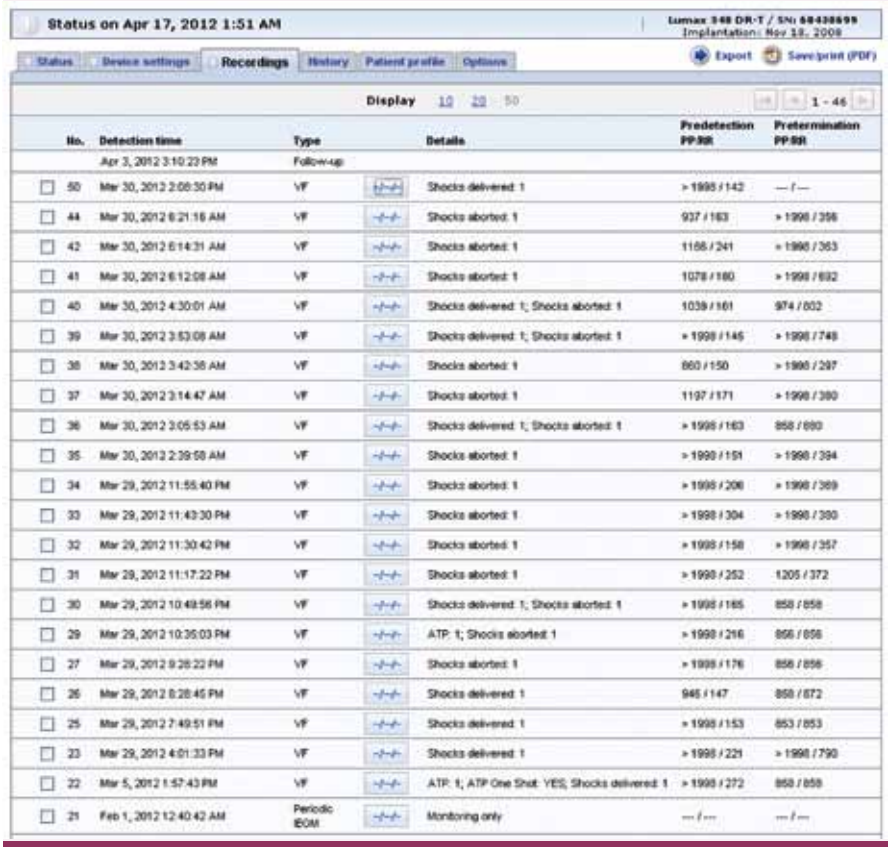

Obr. 1. Záznam arytmií v záložce Recordings systému Biotronik Home Monitoring.

furosemid, trimetazidin, spironolakton, Loseprazol, atorvastatin, digoxin, magnesium lacticum, levotyroxin, alopurinol, Glimepirid, klonazepam, oxykodon. Dále pro respirační infekci byl navíc nasazen doxycyklin a zvýšena dávka amiodaronu (předtím chronicky 200 mg 5krát týdně) s převedením na nitrožilní formu (tab. 1).

Tab. 1. Léky před přijetím a po propuštění.

Léky před přijetím	Léky při propuštění
carvedilol	carvedilol
ramipril	ramipril
furosemid	furosemid
amiodaron	amiodaron
spironolakton	spironolakton
digoxin	digoxin
levotyroxin	levotyroxin
glimepirid	glimepirid
trimetazidin	vysazen
loseprasol	vysazen
atorvastatin	vysazen
magnesium lacticum	vysazen
alopurinol	vysazen
klonazepam	vysazen
oxykodon	vysazen
kyselina acetylsalicylová	vysazen
doxycyklin	vysazen

Bezprostředně po přijetí na naše pracoviště měla pacientka opakovaně setrvalou synkopující komorovou tachykardii neřešenou ICD, proto byla akutní nutnost manuálního výboje ICD přes programátor s úspěšnou kardioverzí. Následně byla provedena kontrola přístroje, kde nebyla zjištěna porucha. Parametry stimulace neměněny, byly upraveny detekční zóny – rozšířeny na tři a upraveny frekvenční meze (1. detekční zóna pro komorovou tachykardii 140–176/min, 2. detekční zóna pro komorovou tachykardii 176–200/min, detekční zóna pro fibrilaci komor nad 200/min). Vzhledem k double-countingu R vln a oversensingu T vln upraveny parametry vnímání (sensing) u komorových arytmií. Pacientka měla v den přijetí po úpravě programu ICD ještě tři další epizody polymorfní komorové tachykardie o frekvenci nad 200/min – správně detekované a řešené výbojem ICD. Bylo pokračováno v parenterálním podávání amiodaronu, infuzně dodáván draslík a hořčík. Byly provedeny odběry na hladinu digoxinu a hormonů štítné žlázy, které byly v mezích normy. Dále byly při přijetí zjištěny známky levostranné kardiální dekompenzace (NT pro BNP 34 812 ng/l – norma do 200 ng/l), byla zavedena intravenózní diuretická terapie s uspokojivým efektem. Echokardiografickým vyšetřením byly zjištěny nález těžké deprese systolické funkce levé komory s ejekční frakcí 25 % a aneuryzma levé komory posterobazálně (obr. 3), akineza dolní a zadní stěny levé komory, dále středně významná mitrální regurgitace a známky lehké plicní hypertenze. Za hospitalizace byla provedena koronarografie, kde byly zjištěny nevýznamné změny oproti nálezu z roku 2004, a proto byl doporučen konzervativní postup.

Třetí den po přijetí na naše pracoviště byl v laboratorních odběrech zjištěn významný nárůst jaterních transamináz (AST 18,21, ALT 17,26 µkat/l) (tab. 2), proto byla upravena medikace – redukována dávka amiodaronu, tento byl převeden na perorální formu, vysazena antibiotická léčba vzhledem k normalizaci zánětlivých parametrů (doxycyklin), dále z medikace vysazen statin a další léky (tab. 1). Na náhlém zhoršení jaterních funkcí se kromě medikamentózních vlivů pravděpodobně podílela i hypoperfuze jater při recidivujících bězích synkopující komorové tachykardie v předešlých dnech. Na ultrazvuku břicha nebyla zjištěna závažná patologie, játra sonograficky bez známek hepatopatie, také sérologické vyšetření neprokázalo akutní infekční hepatitidu. Po výše uvedené úpravě medikace a infuzní terapii se jaterní testy postupně upravily téměř k normě (tab. 2).

V dalším průběhu již byla pacientka hemodynamicky stabilní, kardiopulmonálně kompenzovaná, bez dalších maligních arytmií, a proto byla ve stabilním stavu po 12 dnech propuštěna do ambulantní péče. Pro polypragmazii při přijetí jsme provedli výraznou redukci léků a ponechali jen ty nezbytně nutné. Výsledná medikace při propuštění byla výrazně redukována (tab. 1). Při telemetrickém sledování dosud nebyla zachycena žádná arytmie.

Tab. 2. Vývoj jaterních testů.

Dny hospitalizace	AST	ALT
30. 3. 2012	3,80	2,60
2. 4. 2012	18,21	17,66
3. 4. 2012	10,41	14,31
4. 4. 2012	4,45	10,69
5. 4. 2012	2,31	7,63
6. 4. 2012	1,32	6,23
7. 4. 2012	0,91	4,81
8. 4. 2012	0,84	3,81
10. 4. 2012	0,69	2,64

proLékaře.cz | 31.7.2025

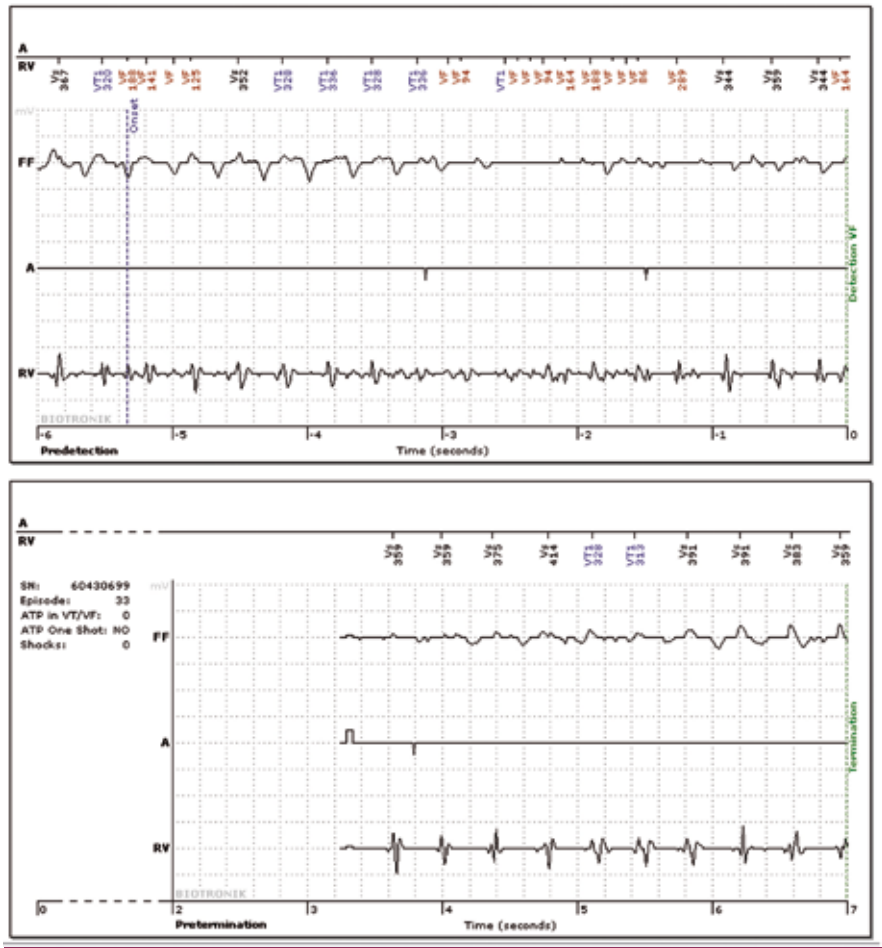

Obr. 2. Intrakardiální elektrogram odeslaný službou Biotronik Home Monitoring – záznam před detekcí arytmie a těsně před její terminací – patrná běžící komorová tachykardie o frekvenci kolem 160–170/min, nedetekovaná přístrojem, intermitentně double-counting R vln a oversensing T vln s falešnou detekcí komorové fibrilace.

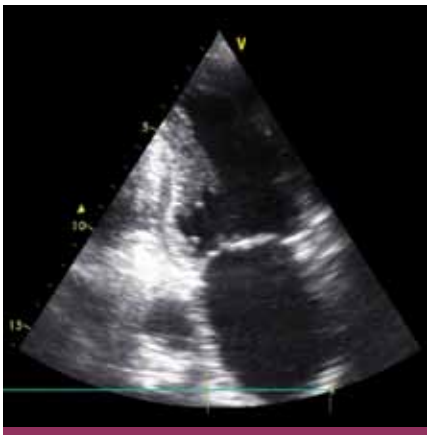

Obr. 3. Echokardiografické vyšetření – apikální dvoudutinová projekce – patrné aneuryzma posterobazálního segmentu levé komory.

Diagnózy při propuštění

- arytmická bouře s opakovanými výboji implantovaného defibrilátoru (ICD) s nutností externí defibrilace pro intermitentní undersensing fibrilace komor, opakované běhy komorové tachykardie pod detekční zónou ICD, upraveno nastavení citlivosti a rozhraní detekčních zón
- toxické postižení jater po amiodaronu s podílem hypoperfuze jater při srdečním selhání a poruchách srdečního rytmu
- ischemická choroba srdeční, stav po infarktu myokardu, st. p. koronární angioplastice na art. coronaria dextra a ramus circumflexus v roce 2004 s implantací stentů
- chronické srdeční selhání na podkladě ICHS s ejekční frakcí 25 % a aneuryzmatem levé komory NYHA II–III
- stav po implantaci defibrilátoru (ICD) v roce 2004 a následnou reimplantací ICD Biotronik Lumax 340 DR-T v režimu DDDR v roce 2008 pro fibrilace komor
- hypertenze III korigovaná medikací
- diabetes mellitus 2. typu s diabetickou polyneuropatií a chronickou ledvinnou nedostatečností 3. stupně
- hypotyreóza na substituci
- st. p. pneumonii l. dx. 8/2011

Závěr

Polymorbidní nemocná se závažnými komorovými arytmiemi při ischemickém substrátu v myokardu (poinfarktové aneuryzma posterobazálního segmentu levé komory) přijata na spádovou internu a poté přeložena na naše pracoviště pro arytmickou bouři s oběhovým selháváním. Ze systému Home Monitoring jsme již před překladem získali intrakardiální elektrogramy, ze kterých byly diagnostikovány komorové tachykardie pod detekční zónou přístroje, ale i double counting komplexů QRS a T-wave oversensing, které vedly k opakovaným výbojům implantovaného defibrilátoru (ICD). Nemocná měla významnou polypragmazii (17 přípravků), z nichž řada léků má hepatotoxické vlastnosti (doxycyklin, amiodaron, atorvastatin). Zvýšení jaterních enzymů lze vysvětlit současným podáváním amiodaronu, doxycyklinu a statinu. Nelze opomenout ani vliv ischemie při oběhovém selhávání při dlouho běžících tachyarytmiích. Po zvládnutí oběhově závažných arytmií a výraznou redukcí farmakoterapie došlo k normalizaci jaterních funkcí (tab. 1) [1–3].

Literatura

1. Simon JB, Manley PN, Brien JF et al. Amiodarone hepatotoxicity simulating alcoholic liver disease. N Engl J Med 1984; 311: 167–172.

2. Wilson JS, Podrid PJ. Side effects from amiodarone. Am Heart J 1991; 121: 158–171.

3. Ambrosy AP, Vaduganathan M, Huffman MD et al. EVEREST trial investigators. Clinical course and predictive value of liver function tests in patients hospitalized for worsening heart failure with reduced ejection fraction: an analysis of the EVEREST trial. Eur J Heart Fail 2012; 14: 302–311.

Doručeno do redakce 20. 3. 2012
Přijato po recenzi 11. 4. 2012

prof. MUDr. Jiří Vítovec, CSc., FESC
MUDr. Klaudia Židová
I. interní kardioangiologická klinika LF MU
a FN u sv. Anny, Brno
jiri.vitovec@fnusa.cz