

TACHYKARDIÍ INDUKOVANÁ KARDIOMYOPATIE

K. Linhartová, L. Riedlbauchová

Souhrn

Tachykardií indukovaná kardiomyopatie je patrně nepříliš vzácná klinická jednotka, charakterizovaná reverzibilní poruchou systolické funkce komor s projevy srdečního selhání na podkladě chronické nebo i jen intermitentní tachyarytmie. V terapeutickém přístupu má vedle léčby srdečního selhání klíčovou roli normalizace nebo alespoň adekvátní kontrola srdečního rytmu preferenčně nefarmakologickou léčbou, která vede k částečné nebo úplné restituci systolické funkce komor, zpravidla v horizontu týdnů.

Klíčová slova

kardiomyopatie – supraventrikulární tachyarytmie – radiofrekvenční ablace

Abstract

Tachycardia-induced cardiomyopathy. Tachycardia-induced cardiomyopathy appears to be a possibly not very rare clinical event, characterised by a reversible disorder of the systolic function of the ventricles with signs of cardiac failure based on chronic or even intermittent tachyarrhythmia. In the therapeutic approach, a key role is played, alongside the treatment of cardiac failure, by the normalisation, or at least adequate control of cardiac rhythm, preferably by non-pharmacological treatment, which leads to restoration of the systolic function of the ventricles, generally within weeks.

Keywords

cardiomyopathy – supraventricular tachyarrhythmias – radiofrequency ablation

130/min. Echokardiograficky byla zjištěna významná systolická dysfunkce levé komory při difuzní hypokinezi (obr. 1), s ejekční frakcí levé komory (EFLK) 25 %, v laboratoři lehké zvýšení tyroidálních hormonů a suprese tyreostimulačního hormonu. Během monitorace byl přechodně zachycen i deblokovaný flutter s frekvencí komor 300/min (obr. 2), který však překvapivě nevedl k výraznější hemodynamické nestabilitě nebo hypotenzi.

Celkem dvakrát byla provedena elektrická kardioverze (pro recidivu flutteru v odstupu několika dní), která vedla k obnovení sinusového rytmu. Následně byla pacientka elektrofyzilogicky vyšetřena a byla jí provedena úspěšná radiofrekvenční ablace kavotrikuspidálního istmu.

Při kontrole po šesti týdnech byla pacientka funkčně ve třídě NYHA II, bez pal-

Úvod

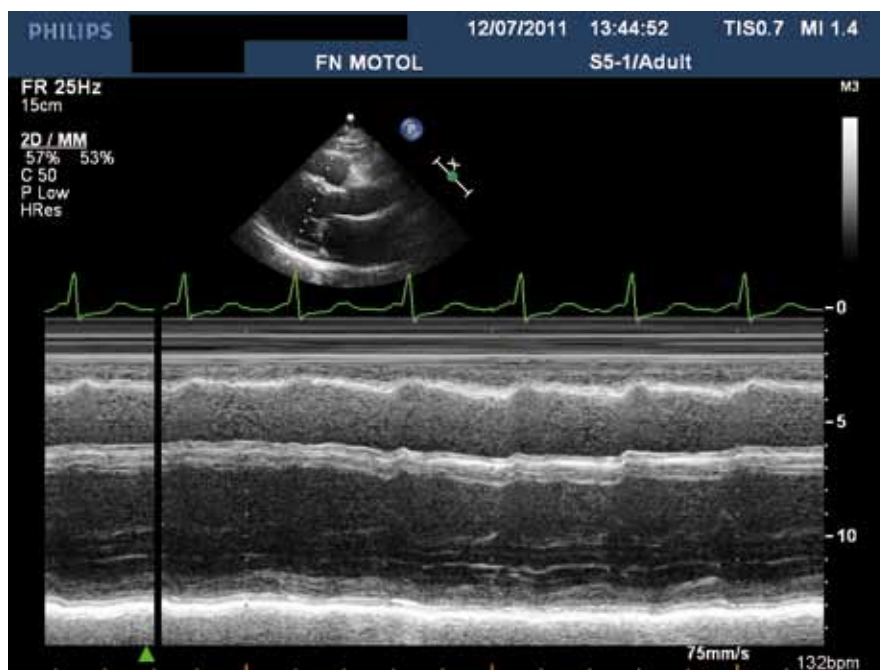
Tachykardií indukovaná kardiomyopatie je onemocnění charakterizované poruchou systolické funkce komor s projevy srdečního selhání na podkladě děle trvající nebo i jen intermitentní tachyarytmie. Dysfunkce je reverzibilní po adekvátní kontrole arytmie.

Toto onemocnění je nejčastěji diagnostikováno retrospektivně, v klinické praxi je však důležité na tuto jednotku myslet v rámci diferenciální diagnostiky systolické dysfunkce levé komory nejasného původu, protože identifikace a kontrola arytmie vedou k částečné nebo úplné úpravě funkce komor, a to většinou během několika týdnů po terminaci arytmie [1].

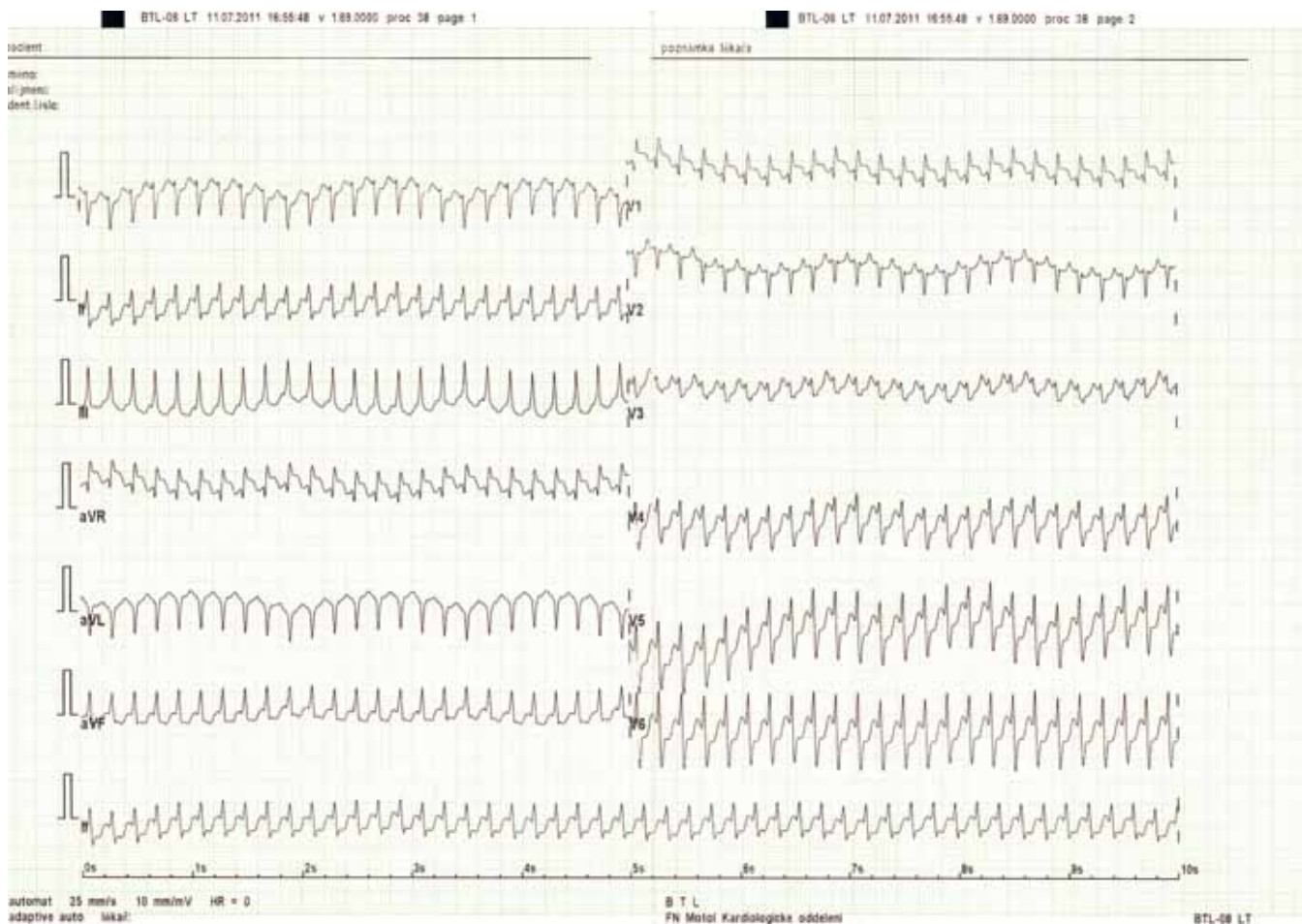
Popis případu

Žena ve věku 58 let, hypertonička, více než 10 let po cévní mozkové příhodě a po partiální resekci prsu pro karcinom s doprovodnou aktinoterapií i chemoterapií byla přijata pro rozvoj námahové dušnosti a časté palpitace v posledním měsíci. V posledních dvou letech dále pozorovala postupný nárůst

frekvence palpitací. Při přijetí byl zachycen flutter síní s blokem 2 : 1 a odpovědi komor



Obr. 1. M-mode v dlouhé ose parasternální, významná systolická dysfunkce levé komory při difuzní hypokinezi.



Obr. 2. Deblokovaný flutter s frekvencí komor 300/min.

pitací, EFLK byla lehce snížena na 45 % (obr. 3).

Patofyziologie, klinický průběh a diagnóza

Ačkoli spolehlivé epidemiologické studie výskytu tachykardií indukované kardiomyopatie (KMP) neexistují, předpokládá se, že určitý stupeň tachykardií indukované dysfunkce je poměrně častý. U fibrilace síní jako nejčastější vyvolávající příčiny v dospělém věku se

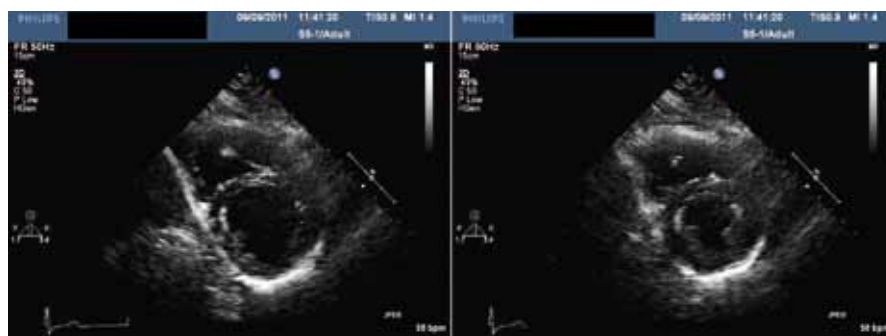tachykardií indukovaná dysfunkce, resp. progresse preexistující dysfunkce levé komory vyskytuje až u 25–50 % pacientů [2].

Znalosti o patogenezi vycházejí zejména z experimentálních dat na králičím modelu oboustranného srdečního selhání s nízkým výdejem indukovaného dlouhodobou rychlou stimulací komor [3]. Charakteristická je systolická dysfunkce nejprve bez významné dilatace komor, snížena je reakce na inotropika a objemovou zátěž. Při delším průběhu

dochází k remodelaci levé komory i s rozvojem funkční mitrální regurgitace. Změny na molekulární úrovni nejsou zcela přesně objasněny, vzhledem k reverzibilitě je však lze přirovnat k omrácení myokardu. Změny neurohumorální aktivace odpovídají srdečnímu selhání, stoupá plazmatická hladina katecholaminů a současně se zhoršuje odpověď na ně, stoupá i hladina atrálního natriuretického peptidu, reninu a aldosteronu.

Vedle „čisté formy“ onemocnění s úplnou normalizací funkce komor je pravděpodobně častější situace, kdy strukturální onemocnění srdce vyvolává elektrofyziologické a strukturální změny myokardu, které jedince predisponují ke vzniku tachyarytmie, která pak dále zhoršuje kontraktilitu komor [4]. Tak tomu bylo pravděpodobně i u naší pacientky, kde hypertenze, onkologická léčba i lehká hypertyreóza predisponovaly jak k dysfunkci levé komory, tak ke vzniku a charakteru arytmií.

Obraz KMP může být indukován kteroukoli supraventrikulární i komorovou tachyarytmií (tab. 1) [5], KMP vyvolaná komorovými arytmiemi je však zpravidla těžšího



Obr. 3. Kontrolní echokardiografie, levá komora v krátké ose a) v diastole b) v systole.

Tab. 1. Stavy vedoucí k tachykardií indukované kardiomyopatii. Podle [5].

supraventrikulární tachykardie
fibrilace, flutter síní, síňová tachykardie
A-V nodální reentry tachykardie při syndromu preexcitace
junkční tachykardie
komorové arytmie
frekventní komorová extrasystolie
komorové tachykardie z výtokového traktu pravé i levé komory
bundle branch re-entry komorová tachykardie
kardiostimulace
síňová i komorová stimulace s vysokou frekvencí
myokarditida
extrakardiální příčiny – tyreotoxikóza, glukagonom

stupně než u arytmií supraventrikulárních. Významnou roli hraje především komorová frekvence tachykardie. Předpokládá se, že déletrvající frekvence nad 100/min již může ovlivnit funkci komor a že čím vyšší frekvence, tím dříve se dysfunkce komor manifestuje.

Časový průběh rozvoje i reverze změn závisí na přítomnosti preexistujícího strukturálního onemocnění myokardu, na vyvolávající arytmií, její frekvenci, trvání a následné kontrole, obecně je lze pozorovat většinou v řádu týdnů.

Pro diagnózu tachykardií indukované kardiomyopatie neexistují striktní diagnostická kritéria. V klinické praxi je nejdůležitější na tuto jednotku myslet při dysfunkci levé komory s perzistující arytmií a aktivně pátrat po arytmiích při systolické dysfunkci komor nejasného původu.

Léčba

Principem terapeutického přístupu je ovlivnění tachyarytmie jako hlavního patofyziologického faktoru vzniku a rozvoje onemoc-

nění [1]. Současně jsou nezbytné léčba srdečního selhání a kontrola přidružených onemocnění, zejména funkce štítné žlázy.

K ukončení arytmie je možné použít antiarytmika třídy Ia a Ic, vzhledem k dysfunkci levé komory mají však zpočátku své místo především amiodaron a sotalol. Ke kontrole frekvence jsou vhodné zejména betablokátory. Nejsou-li kontraindikace, je vhodné vždy zvažovat nefarmakologickou léčbu arytmií, která má vysokou úspěšnost mezi 80–90 % dle typu arytmie.

V léčbě srdečního selhání jsou indikována diuretika dle potřeby a dále betablokátory a ACE inhibitory s titrací k maximálním tolerovaným dávkám. Otázka, zda pokračovat v této léčbě i po obnovení funkce komor, není jasně zodpovězena, sami se kloníme k dlouhodobému ponechání této léčby.

Závěr

Závěrem lze shrnout, že tachykardií indukovaná KMP je patrně nepříliš vzácná klinická

jednotka, na niž je třeba myslet v diferenciální diagnostice systolické dysfunkce komor nejasné etiologie, a tedy aktivně pátrat po arytmií. V terapeutickém přístupu má vedle léčby srdečního selhání klíčovou roli normalizace nebo alespoň kontrola srdečního rytmu nefarmakologickou nebo farmakologickou léčbou, která v horizontu zpravidla týdnů vede k restituci systolické funkce komor.

Literatura

1. Riedelbauchová L. Kardiomyopatie indukovaná tachykardií. In: Veselka J, Linhartová K, Zemánek D et al (eds). Kardiomyopatie. Praha: Galén 2009: 139–143.
2. Umama E, Solares CA, Alpert MA. Tachycardia-induced cardiomyopathy. Review. Am J Med 2003; 114: 51–55.
3. Shinbane JS, Wood MA, Jensen DN et al. Tachycardia-induced cardiomyopathy: a review of animal models and clinical studies. J Am Coll Cardiol 1997; 29: 709–715.
4. Lishmanov A, Chockalingam P, Senthikumar A et al. Tachycardia-Induced Cardiomyopathy: Evaluation and Therapeutic Options. Congest Heart Fail 2010; 16: 122–126.
5. Khasnis A, Jongnarangsin K, Abela G et al. Tachycardia-induced cardiomyopathy: a review of literature. Pacing Clin Electrophysiol 2005; 28: 710–721.

Doručeno do redakce 10. 10. 2011

Přijato po recenzi 25. 10. 2011

doc. MUDr. Kateřina Linhartová, Ph.D.

MUDr. Lucie Riedelbauchová, Ph.D.

Kardiologická klinika 2. LF UK a FN Motol, Praha

linhartkaterina@seznam.cz

www.csnn.eu