

KALCIFIKACE PERIKARDU

J. Veselka

Souhrn

Přítomnost perikardiálních kalcifikací může být spojena se vznikem konstriktivní perikarditidy. V tomto článku jsou shrnuty současné základní poznatky o diagnostice perikardiálních kalcifikací a jejich hemodynamických konsekvencích, což může hrát významnou roli v péči o kardiologické pacienty.

Klíčová slova

konstriktivní perikarditida – kalcifikace perikardu – srdeční selhání

Abstract

Pericardial calcification. The presence of pericardial calcification may suggest the beginning of constrictive pericarditis. This article summarises current basic findings in the diagnostics of pericardial calcification and its haemodynamic consequences, which may play a key role in the care of cardiology patients.

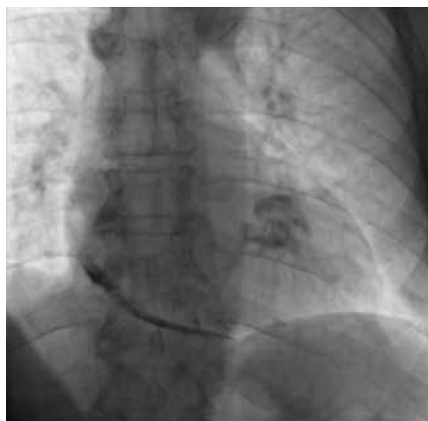Keywords

constrictive pericarditis – pericardial calcification – heart failure

Úvod

Perikard v širším slova smyslu je kuželovitý vak tvořený viscerálním epikardem a parietální částí, kterou také nazýváme perikardem. V zadopřední projekci se perikard promítá na hrudní stěnu jako trojúhelník s bází uloženou na bránici, vybihající vzhůru podél velkých cév až na úroveň prvního mezižebří. Všechna onemocnění perikardu tedy lokalizujeme do této oblasti.

S ústupem tuberkulózy se kardiologové setkávají s kalcifikacemi v perikardu poměrně zřídka. Jejich často náhodný nález však může



Obr. 1. Skiagram hrudníku v zadopřední projekci. Masivní kalcifikace perikardu především pod spodní stěnou pravé a levé komory.

mít významné klinické konsekvence. Těmi míním jak upozornění na stav, který k jejich vzniku primárně vedl, tak i jejich hemodynamický důsledek.

Příčiny vzniku

Nejčastější příčinou rozsáhlejších perikardiálních kalcifikací je chronický zánět perikardu. Ten je nejčastěji způsoben tuberkulózou, virovou nebo vzácně bakteriální perikarditidou. Zánětlivé poškození perikardu mohou způsobit i revmatická horečka, lupus a vaskulitidy. Další možnou příčinou jsou veškerá traumata perikardu vznikající v souvislosti s kardiologickou operací nebo úrazy hrudníku s přechodným hemoperikardem. Vzácně působí chronickou perikarditidu uremie a rovněž i radioterapie v oblasti hrudníku. Příčiny vzniku kalcifikací perikardu mohou tedy být velmi pestré a v řadě případů si pacient nemusí být vůbec vědom stavu, který posléze ke vzniku kalcifikací vedl.

Lokalizace

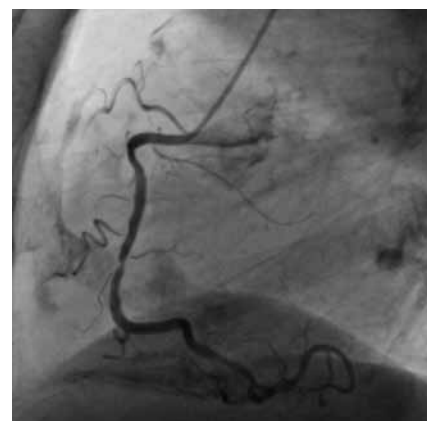Perikard nejčastěji kalcifikuje v okolí pravostranných srdečních oddílů a pod spodní stěnou srdce, tedy nad bránicí. Kalcifikace v okolí levostranných srdečních oddílů jsou poměrně raritní, což se vysvětluje větší pohyblivostí levostranných srdečních oddílů, která je snad protektivní vůči vzniku depozit

v perikardu [1]. Obklopení nízkotlakých a méně pulzatilních pravostranných oddílů kalcifikovaným perikardem má své jednoznačné klinické konsekvence ve formě stagnace krve „před“ srdcem s rozvojem periferní kongesce a otoků. V některých případech dochází k extenzi kalcifikací z perikardu až do myokardu. Nejčastěji je tomu v oblasti atrioventrikulárního přechodu. Naopak oblast levé síně je obvykle zcela prosta kalcifikací perikardu, což v případě konstriktivní perikarditidy může vést ke značné dilataci tohoto srdečního oddílu.

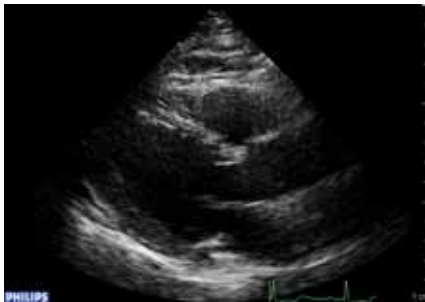Diagnostika

Zobrazení perikardu

Kalcifikace perikardu jsou dobře detekovatelné na skiagramu hrudníku. Zadopřední projekce není pro jejich kvantifikaci ani lokalizaci optimální a je vhodné doplnit projekci laterální (obr. 1, 2). V té obvykle bezpečně lokalizujeme přítomnost kalcifikací pod spodní stěnou srdce a před přední stěnou pravé komory, často s jejich šířením podél výtoko-



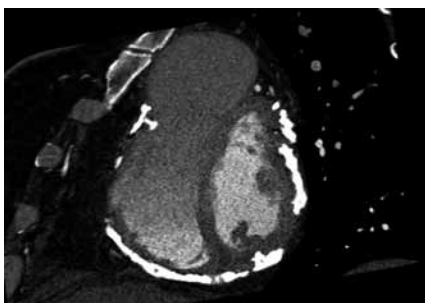
Obr. 2. Koronarogram pravé věnčité tepny v laterální projekci s kalcifikacemi v perikardu především na spodní stěně srdce. Kalcifikace jsou však patrné i v okolí pravé komory (před srdcem a za sternem) a rovněž i dorzálně na přechodu levé komory a levé síně.



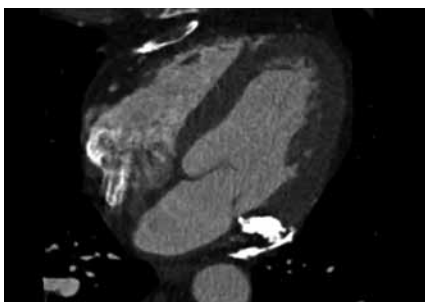
Obr. 3. Transtorakální echokardiografie, dlouhá osa parasternálně. U pacienta jsou přítomny masivní kalcifikace pod spodní stěnou levé komory, které jsou však při tomto vyšetření obtížně detekovatelné.

vého traktu pravé komory až k plicnici. Post-tuberkulózní kalcifikace se vyznačují masivním ukládáním především v přechodu mezi síněmi a komorami (sulcus atrioventricularis).

Transthorakální echokardiografie není velkým přínosem pro detekci ani kvantifikaci kalcifikací perikardu. V některých případech může sice výrazná echogenita s ultrazvukovým stínem pod spodní stěnou levé komory vzbudit podezření na kalcifikaci, ale definitivní diagnózu nemůžeme tímto způsobem v žádném případě stanovit (obr. 3). Naopak přítomnost echogenního perikardu



Obr. 4. CT vyšetření srdce s masivními (svítícími) kalcinacemi v okolí obou srdečních komor.



Obr. 5. CT vyšetření srdce s kalcifikacemi v perikardu s přechodem do myokardu v sulcus atrioventricularis.

u mladých a dobře vyšetřitelných pacientek může být velmi zavádějícím nálezem.

Výpočetní tomografie je nejlepší metodou jak z hlediska lokalizace, tak i kvantifikace rozsahu kalcifikací perikardu. Kromě toho nás může informovat rovněž o tloušťce perikardu, jeho vztahu k myokardu a případném útlaku srdce (obr. 4, 5). Podobné informace může přinést i vyšetření pomocí magnetické rezonance.

Hemodynamické konsekvence

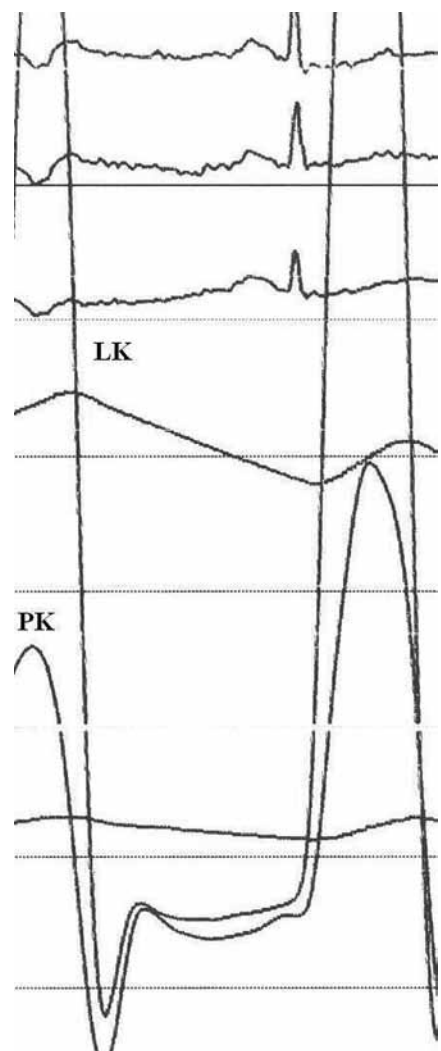
Kromě samotné detekce, lokalizace a kvantifikace kalcifikací perikardu nás nutně musí zajímat hemodynamické konsekvence, konkrétně přítomnost konstrikce (konstrikční perikarditidy).

Na přítomnost konstrikční perikarditidy musíme myslet vždy v případě známek srdečního selhání s dominující periferní kongescí u nemocného s dobrou systolickou funkcí srdečních komor. Již toto samotné sdělení naznačuje přítomnost klinického dilema, a tím je diferenciací mezi konstrikční perikarditidou a restriktivní kardiomyopatií. Z literatury není známo, kolik pacientů s přítomností kalcifikací v perikardu trpí současně i konstrikční perikarditidou. Na druhou stranu však víme, že přibližně čtvrtina až polovina nemocných s konstrikční perikarditidou má rovněž přítomny kalcifikace v perikardu [1,2]. Zdá se, že jak postupně klesá podíl tuberkulózní etiologie konstrikční perikarditidy, klesá i souvislost kalcifikací perikardu a konstrikce. Většina konstrikčních perikarditid v současné době tedy již není doprovázena kalcifikací perikardu.

Odpověď na klinickou otázku, jaká je etiologie pravostranného srdečního selhání, nám nejlépe pomůže objasnit transtorakální echokardiografické vyšetření [3]. Jak již bylo zmíněno, nejsme tímto vyšetřením schopni detekovat ani kvantifikovat spolehlivě kalcifikace v perikardu, hemodynamické důsledky konstrikce jsou však zřejmé. Nejčastěji se jedná o zvýšený tlak v pravé síni, výrazné kolísání restriktivního typu průtoku na atrioventrikulárních chlopních, přičemž v nádechu se zvyšuje průtok přes trikuspidální chlopeň a reciprocně se snižuje průtok přes chlopeň mitrální. Tkáňové dopplerovské vyšetření pohybu mitrálního anulu v diastole nás může upozornit velmi nízkými rychlostmi, že se jedná primárně o poškození myokardu (restriktivní kardiomyopatie) nebo o konstrikci (zpomalení rychlostí pohybu není tak vý-

razné). Zvětšení velikosti srdečních síní a stagnaci krve v dolní duté žíle s její dilatací může dobře detekovat i vyšetření srdce pomocí výpočetní tomografie nebo magnetické rezonance.

Jakmile na přítomnost konstrikční perikarditidy pomyslíme, pak diagnózu většinou již spolehlivě stanovíme i pomocí neinvazivních metod. Katetrizační vyšetření nás potom obvykle upozorní na vyrovnání („ekvalizaci“) tlaků na konci diastoly v obou srdečních komorách, a tím i tlaků v obou srdečních síních. Porucha diastolické funkce se projeví tvarem diastolické tlakové křivky z obou srdečních komor mající charakter „dip a plateau“, tedy rychlý pokles na po-



Obr. 6. Tlakové křivky z levé a pravé komory. V diastole dochází k rychlému vzestupu krevního tlaku s křivkou ve tvaru „dip a plateau“. Navíc jsou diastolické tlaky v obou srdečních komorách téměř vyrovnány, což svědčí pro diagnózu konstrikční perikarditidy u tohoto pacienta.

Tab. 1. Odlišení konstrikční perikarditidy a restriktivní kardiomyopatie.

Vyšetření	Konstrikční perikarditida	Restriktivní kardiomyopatie
EKG	nescifické, fibrilace síní u pokročilých stavů	nižší voltáž (amyloidóza), nízký přírůstek kmitů r na přední stěně, poruchy vedení, fibrilace síní
echokardiografie, CT, MRI rozměry srdečních oddílů	mírné zvětšení síní v závislosti na hodnotě tlaku v síních, dilatace dolní duté žíly	výrazná dilatace síní (výrazný vzestup tlaku v síních), nezvětšené komory, dilatace dolní duté žíly
pohyb septa zesílení perikardu (kalcifikace)	respirační pohyb ano (špatná detekce)	normální ne
PW Doppler		
respirační variace průtoku přes AV chlopně > 30 % zvýšení průtoku přes trikuspidální chlopně	obvykle ano v nádechu	obvykle ne ve výdechu
TDI		
časné diastolický pohyb mitrálního anulu – vlna E´	> 7 cm/s	< 7 cm/s (obvykle < 5 cm/s)
endomyokardiální biopsie	zcela nescifická	může odhalit specifickou příčinu
vyrovnané tlaky v síních	ano	ne
systolický tlak v pravé komoře	< 50 mmHg	≥ 50 mmHg
tlak v pravé síni	< 15 mmHg	≥ 15 mmHg
tlak v plicním zaklínění	< 15–20 mmHg	≥ 15–20 mmHg
(cave – diuretická terapie před vyšetřením!)		

čátku diastoly následovaný jeho rychlým vzestupem při již malém objemu krve naplňující srdeční komory na počátku diastoly (obr. 6). Tato porucha, ať už tvořená poruchou diastolické funkce komory při restriktivní kardiomyopatii či tuhým perikardem u konstrikční kardiomyopatie, je vyjádřením restriktivního charakteru plnění komor, jak ho známe z dopplerovského měření transmitrálního průtoku.

Terapie

Specifická terapie kalcifikací perikardu není známa, stejně jako jejich prevence. V případě přítomnosti kalcifikací je nutno nejen zjistit jejich rozsah, ale především hemodynamické následky, které zesílený perikard

může mít. Pokud jsou již přítomny hemodynamické známky konstrikce, pak není žádný důvod odkládat operaci. Naopak pozdní indikace k operaci výrazně zhoršuje pacientovu prognózu.

Shrnutí

Kalcifikace v perikardu jsou často náhodným nálezem při zobrazení srdce moderními vyšetřovacími metodami. Samy kalcifikace neznamenají přítomnost konstrikce, na její bezpečí je však třeba vždy myslet. V případě potvrzení konstrikce se perikardektomie provádí bez větších odkladů.

Práce byla podpořena grantem MZ ČR 00064203.

Literatura

1. Ferguson EC, Berkowitz EA. Cardiac and pericardial calcifications on chest radiographs. Clin Radiol 2010; 65: 685–694.
2. Ling LH, Oh JK, Breen JF et al. Calcific constrictive pericarditis: is it still with us? Ann Intern Med 2000; 132: 444–450.
3. Butz T, Yeni H, Van Bracht M et al. Massive pericarditis constrictiva calcarea with compression of the right ventricle and consecutive pulmonary embolism. Eur J Echocardiogr 2009; 10: 344–346.

Doručeno do redakce 14. 9. 2011

Přijato po recenzi 30. 9. 2011

prof. MUDr. Josef Veselka, CSc.

Kardiologická klinika 2. LF UK a FN v Motole, Praha
veselka.josef@seznam.cz

www.klinickaonkologie.cz