proLékaře.cz | 31.7.2025

BRADYKARDIE U AKUTNÍHO INFARKTU MYOKARDU

J. Vlašínová

Souhrn
V průběhu akutního infarktu myokardu a v časném období po jeho vzniku dochází téměř u 90 % pacientů k rozvoji různých arytmií. Z bradykardických poruch vedení jsou nejčastější komplikací atrioventrikulární blokády, které ve velké míře postihují pacienty s infarktem dolní stěny. Při této lokalizaci infarktového ložiska nemusí mít vliv na prognózu pacienta a často není nutná ani terapie. Naopak, jestliže se atrioventrikulární blokáda objeví u akutního infarktu myokardu přední stěny, svědčí o významném ischemickém postižení a tito nemocní jsou více ohroženi. Blokády nitrokomorového vedení se častěji vyskytují u pacientů s akutním infarktem myokardu přední stěny. U těchto blokád může dojít k progresi do kompletní atrioventrikulární blokády.

Klíčová slova
akutní infarkt myokardu – bradyarytmie – atrioventrikulární blokáda – porucha nitrokomorového vedení

Abstract
Bradycardia in acute myocardial infarction. Ninety percent of patients in acute phase of myocardial infarction or shortly after its onset develop some kind of arrhythmia. atrioventricular block is the most common complication from within the bradycardias group, mostly affecting the patients with the inferior wall infarction. It has little bearing on the prognosis when associated with this type of location and therapy is often not needed. On the contrary, the atrioventricular block associated with myocardial infarction of the anterior wall is the sign of a serious ischemic damage and these patients are in danger of developing a complete atrioventricular block.

Keywords
acute myocardial infarction – bradyarrhythmia – atrioventricular block – interventricular block

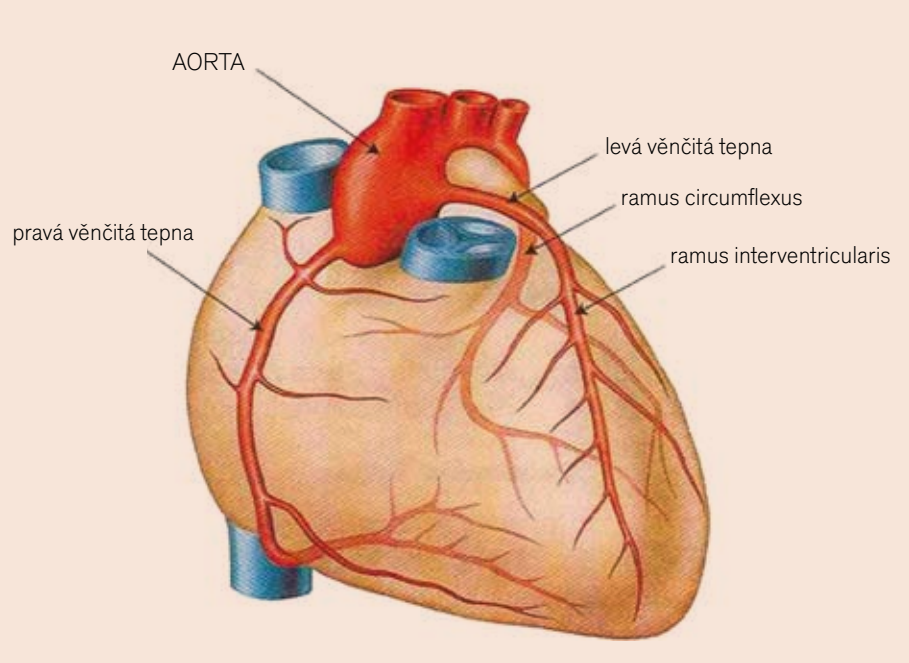

Obr. 1. Anatomie koronárních tepen [11].

Úvod

Srdeční arytmie se vyskytují časně po vzniku akutního infarktu myokardu (AIM) a v jeho průběhu téměř u 90 % pacientů.

U 25 % pacientů se poruchy rytmu manifestují v prvních 24 hod od vzniku AIM. Na vzniku arytmií se podílí hypoxie, elektrolytová dysbalance (hypokalemie, hypomagnezemie), neurovegetativní vlivy, vzestup koncentrace katecholaminů a přímé poškození vodivého systému.

Anatomie koronárního průtoku vzhledem k převodnímu systému

Srdeční převodní systém je zásoben převážně z pravé koronární tepny (ACD), jen jeho periferní část v oblasti větvení Purkyňových vláken je zásobena až z přední sestupné větve levé věnčité tepny (RIA).

Sinusový uzel je v 55 % případů vyživován větévkou, která odstupuje z proximální části ACD. Asi ve 45 % je zásobován větví r. circumflexus levé věnčité tepny.

Atrioventrikulární uzel s přilehlou částí Hisova svazku zásobuje v 84 % ACD, v 16 % r. circumflexus. Větve pro síňokomorový uzel odstupují z periferních částí těchto tepen. Pravé Tawarovo raménko je zásobeno pouze z jedné tepny ze stejného povodí jako atrioventrikulární uzel. Společný kmen levého Tawarova raménka je vyživován septálními větvemi ACD a RIA. Přední větev levého raménka je zásobena větvemi RIA a zadní fascikulus je vyživován z povodí RIA a ACD [1] (obr. 1).

Patogeneze akutní ischemie

Akutní srdeční ischemie bývá provázena signifikantní intracelulární a extracelulární iontovou a metabolickou alterací v srdeční svalovině. Extracelulární změny zahrnují: zvýšenou hladinu draslíku, fosfoglyceridů a adenozinu. Zvýší se hladina laktátu a karbon dioxinových produktů, je přítomna acidóza a vzestup hladiny

proLékaře.cz | 31.7.2025

katecholaminů. Intracelulárně dochází k acidóze, elevaci cyklického adenozin monofosfátu a zvýšené koncentraci kalcia, magnezia a sodíkových iontů.

Tyto biochemické a metabolické změny mění klidový i akční potenciál myocytů.

Jestliže tyto změny probíhají rychle, v součinnosti s ischemickou tkání – anatomickým substrátem indukují arytmie. Na vzniku arytmií se podílí také autonomní nervový systém. Nadměrná neurovegetativní reakce provázející akutní ischemii a z ní vyplývající poruchy vedení bývá nejsilnější na začátku příhody. Během prvních minut ischemie dochází k aktivaci sympatiku.

V průběhu časné periinfarktové periody jsou autonomní reflexy spouštěny v závislosti na místě ischemie. U infarktu dolní stěny bývá často bradykardie a hypotenze, přední IM zase spouští tachykardii a hypertenzní reakci. Dále se na patogenezi arytmií podílejí srdeční selhání, poinfarktová perikarditida a případné aneuryzma levé komory [2–3].

Tab. 1. Incidence AVB a interventr. blokád u AIM dolní a přední stěny [5].

	AIM dolní stěny	AIM přední stěny
AVB I. stupně	častá	vzácná
AVB II – Wenckebach	velmi častá	nebývá
AVB II – Mobitz	nebývá	častý
AVB II – 2 : 1	varianta Wenckebachové AVB	varianta Mobitzové AVB
AVB III	AV nodální blokáda	infranodální blokáda
intraventrikulární blokáda	neobvyklá	velmi častá

Tab. 2. EKG známky AVB III. st. u IM dolní stěny a přední stěny [5].

	IM dolní stěny	IM přední stěny
místo blokády	A-V nodální blokáda	infranodální blokáda
frekvence	45–60/min	25–40/min
vznik vzruchu	dolní síň, hisův svazek	komora
rytmus	pravidelný	může být nepravidelný
QRS	úzký	široký

Poruchy srdečního rytmu u AIM

Poruchy srdečního rytmu jsou nedílnou součástí klinického obrazu akutního infarktu.

Podle čistě klinického dělení se u akutního infarktu myokardu rozlišují čtyři skupiny poruch srdečního rytmu:

- Komorové arytmie při elektrické nestabilitě myokardu. Příčinou je ischemické ložisko myokardu spolu s katecholaminovou reakcí.
- Supraventrikulární tachyarytmie, především fibrilace a flutter síní. Tyto arytmie doprovázejí komplikující srdeční selhání nebo současnou perikarditidu.
- Převodní poruchy způsobené otokem a nekrózou buněk převodního systému.
- Bradyarytmie vyvolané stimulací parasympatických vláken uložených v okolí sinusového uzlu, junkční oblasti a na diafragmatické části levé komory.

Úkolem tohoto sdělení je rozbor bradykardických poruch rytmu, tedy body 3 a 4 [4].

Bradykardie u akutního infarktu myokardu

Sinusová bradykardie se vyskytuje u pacientů s AIM, zvláště dolní stěny, poměrně často. Nejčastěji v první hodině od vzniku, kdy se udává u 30–40 % pacientů, a při reperfuzi ACD jako důsledek zvýšené aktivity parasympatiku (Bezoldův-Jarischův reflex). Izolovaná sinusová bradykardie nebývá spojena s vyšším rizikem mortality a je-li pacient asymptomatický, není nutná terapie. Jestliže je doprovázena hypotenzí (syndrom bradykardie-hypotenze), podáváme atropin v dávce 0,5–2,0 mg i. v. Při neúčinnosti atropinu a rozvoji symptomů zavádíme dočasnou kardiostimulaci. Při přetrvávající hypotenzi přecházející v sinusovou bradykardii se jedná s největší pravděpodobností o hypovolemii při infarktu pravé komory, kde je nutno opatrně doplňovat volum tekutin.

Převodové atrio-ventrikulární blokády (AVB) se vyskytují především u spodních infarktů (pravá věnčitá tepna zásobuje SA a AV uzel). Zástava sinusového uzlu (*SA zástava*) – její incidence u akutních IM není popisována, jestliže tuto arytmii vidíme u akutního IM, může být způsobená toxicitou digitalisu. *Sinoatriální blokády* nacházíme asi u 5 % pacientů, nemívají vliv na další prognózu.

AVB I. stupně – prodloužené atrio-ventrikulární vedení bývá přítomno asi u 15 % pacientů s AIM, nejčastěji u IM dolní stěny. U většiny pacientů, kde se vyvíjí AVB I. stupně, bývá porucha vedení nad Hisovým svazkem. Progrese do kompletní blokády nebo asystolie je velmi vzácná. Někdy může být AVB I. st. potencovaná terapií beta-blokátory, kalciovými antagonisty nebo digoxinem. Tyto léky pacientům vysazujeme, až když se objeví AVB vyššího stupně.

AVB II. stupně typu Wenckebach (1. typu) se vyskytuje asi u 5–15 % pacientů s AIM.

Setkáváme se s ní jak u IM dolní, tak přední stěny. Vyvíjí se povětšinou přes AVB I. st. do AVB II. st 1. typu. Šířka QRS komplexu závisí na tom, zda je blok umístěn supra nebo infrahisárně.

U IM dolní stěny dobře reaguje na atropin a u většiny pacientů vymizí během několika dnů bez nutnosti trvalé kardiostimulace. Jestliže jsou zachovány štíhlé QRS komplexy, nemá vliv na prognózu. Terapeuticky zasahujeme, pouze je-li bradykardie významná a hemodynamicky kompromituje pacienta. Podáváme 0,5–1 mg atropinu.

AVB II. stupně typu Mobitz (2. typu) je vzácný defekt převodu u AIM, vyskytuje se asi u 10 % pacientů s AVB. Incidence pro AIM je menší než 1 %. Na rozdíl od typu 1 bývá typ 2 způsoben lézí pod Hisovým snopcem, a proto bývá spojen se širokým QRS komplexem. U AIM přední stěny bývá často náhlá progrese do AVB III. stupně. Za nejzávažnější je považován vznik Mobitzovy blokády a bifascikulárních blokád, které mohou přejít v trifascikulární, tj. atrioventrikulární blokádu III. st. se širokým QRS (náhradní centrum je idioventrikulární). Tato porucha rytmu bývá u infarktů přední stěny a znamená vždy rozsáhlou nekrózu. Nemocní mohou zemřít na neovlivnitelnou asystolii nebo na refrakterní srdeční selhání. Vždy je indikována dočasná kardiostimulace.

AVB III. stupně se vyskytuje u AIM mezi 2,5–8 %. Vyšší stupeň kompletní AVB obvykle přichází v prvních 24 hod. Patogeneze vzniku AVB III. st. u AIM dolní a přední stěny je rozdílná. U IM dolní stěny vzniká AVB III při okluzi ACD. V tomto případě je blok nad rozvětvením

proLékaře.cz | 31.7.2025

Tab. 3. Indikace dočasné kardiostimulace u AIM [2].

asystolie
atrioventrikulární blokáda II. stupně Mobitzova typu II
A-V blok III. stupně (mimo AIM DS indikovaného k primární PCI)
čerstvě vzniklý bifascikulární blok (LBBB, RBBB + LAH, RBBB + LPH)
symptomatická závažná bradykardie nereagující na atropin

LBBB (left bundle branch block) – blokáda levého Tawarova raménka, RBBB (right bundle branch block) – blokáda pravého Tawarova raménka, LAH (left anterior hemiblock) – levý přední hemiblok, LPH (left posterior hemiblock) – levý zadní hemiblok

ramének a poškození AV junkce je reverzibilní. QRS komplex je štíhlý a komorová frekvence není tak pomalá.

Pacient může být absolutně asymptomatický, pouze s lehkou hemodynamickou alterací.

Arytmie dobře reaguje na atropin a u většiny pacientů vymizí během několika dnů bez nutnosti trvalé kardiostimulace. U pacientů s akutním IM dolní stěny a kompletní AV blokádou se mortalita pohybuje okolo 15 %. Při současném postižení pravé komory se procento úmrtí zvyšuje.

U pacientů s IM přední stěny a AVB III. st. je vždy vyšší mortalita z důvodů rozsáhlého poškození septa. Blokáda je pod bifurkací ramének, QRS komplex je široký a srdeční frekvence 30–40/min. Velmi častá je hemodynamická alterace a synkopa. Mortalita je 2krát až 3krát vyšší. U těchto pacientů se zavádí urgentně dočasná stimulace [3,5] (tab. 1, 2).

Poruchy nitrokomorového vedení

Jsou pozorovány cca u 15 % pacientů s AIM. Izolovaný levý přední hemiblok (left anterior hemiblock – LAH) zaznamenáváme asi u 3–5 % pacientů s akutní ischemií, progrese do kompletní AVB nebývá častá.

Izolovaný levý zadní hemiblok (left posterior hemiblock – LPH) se vyskytuje pouze u 1–2 % pacientů. Zadní svazek je větší než přední, má dvojí krevní zásobení, a proto tato arytmie bývá spojena s rozsáhlým infarktovým ložiskem a tedy i vyšší mortalitou.

Blokáda pravého raménka (right bundle branch block – RBBB) je u AIM přední stěny a septa poměrně častá, udává se kolem 14 %, zatímco u infarktu dolní stěny jsou to pouze 4 %. Téměř v polovině případů se kombinuje s blokádou přední větve levého raménka (bifascikulární blokáda) a může být známkou velmi proximálního uzávěru RIA nebo uzávěru kmene RIA. Blokáda pravého raménka v kombinaci s levým zadním hemiblokem ukazuje na poruchu perfuze v oblasti ACD i RIA.

Nově vzniklý blok levého raménka Tawarova (left bundle branch block – LBBB) bývá asi u 2 % pacientů s AIM. Jeho dominantní zásobení je z levé přední sestupné větve. Platí, že čerstvě vzniklý blok levého raménka Tawarova je u pacientů s bolestmi na hrudi ekvivalentem ST elevací. Ačkoliv není progrese do AVB III. st. častá, svědčí pro rozsáhlé postižení a u těchto pacientů se často vyvíjí kardiogenní šok.

Bifascikulární blokáda (RBBB a LAH) představuje riziko progrese do kompletní AVB [2,5–6].

Poruchy nitrokomorového vedení se vyskytují často u pacientů s IM přední stěny. Nebývají časté u pacientů se septálním infarktem bez preexistující raménkové blokády.

Asystolie

Bývá zaznamenána u 1–14 % pacientů s AIM. Většinou se vyvine z již přítomných abnormalit atrioventrikulárního a nitrokomorového vedení jako terminální komplikace. Mortalita je velmi vysoká. Okamžitě zahajujeme kardiopulmonální resuscitaci. Terapií první volby je urgentní elektrická defibrilace a jestliže ani po výboji není nastolen srdeční rytmus, zavádíme dočasnou stimulaci. Podáváme atropin od 2 do 3 mg i. v. a adrenalin [1–2,6] (tab. 3).

Tab. 4. Indikace trvalé kardiostimulace v souvislosti s AIM [8].

1. kompletní AVB trvající déle než 10 dnů po AIM
2. AVB II. st. nebo kompletní AVB spojená s blokádou na úrovni Hisova-Puryňova systému, přetrvávající déle než 10 dnů po vzniku AIM
3. přechodná AVB vyššího stupně spojená s nově vzniklou blokádou Tawarova raménka

Infarkt pravé komory

Infarkt pravé komory je způsoben vysokým uzávěrem ACD před odstupem větví pro pravou komoru.

Infarkt postihující pravou komoru a izolovaný infarkt dolní stěny mají některé podobné typy arytmií. Atrioventrikulární blokády se vyskytují u 45,3 % pacientů s IM dolní stěny a 29,4 % s IM pravé komory. U 27 % pacientů s touto poruchou rytmu a IM pravé komory je nutná dočasná kardiostimulace oproti 10,6 % pacientů s IM dolní stěny. Porucha nitrokomorového vedení (RBBB) se u infarktu pravé komory vyskytuje až ve 30 %.

Mortalita se zvyšuje u pacientů s infarktem dolní stěny, který extenduje na pravou komoru [1,7].

Indikace trvalé kardiostimulace u AVB při AIM

Pacienti s akutním infarktem myokardu mívají kompletní AVB od 2,5–8 %. Indikace k trvalé kardiostimulaci bývá často podmíněna kombinací AVB s poruchou nitrokomorového vedení. U pacientů s akutním IM dolní stěny mohou být AVB přechodné bez nutnosti implantace trvalé kardiostimulace. S indikací trvalé kardiostimulace obvykle vyčkáváme 10 dnů po vzniku akutního infarktu, kdy je ještě možnost odeznění blokády.

Doporučené postupy ohledně trvalé kardiostimulace při přetrvávající AVB ve spojitosti s AIM jsou v tab. 4 [8].

Prognóza

Závisí na rozsahu a lokalizaci AIM. Za nemocné s vysokým rizikem označujeme pacienty nad 75 let s projevy hemodynamické nestability v rámci hypotenze a poruch rytmu tachykardických i bradykardických. Pacienti s IM dolní stěny, u kterých se vyvine AVB, mají obvykle lézi pravé a levé přední descendentní koronární arterie. Z toho plyne, že tito pacienti mají rozsáhlejší ischemické postižení a větší postižení pravé komory a funkce levé komory než pacienti bez AVB. U pacientů s IM přední stěny se AVB vyvíjí jako následek rozsáhlé nekrózy septa. Vysoká mortalita v této skupině pacientů s pomalým idioventrikulárním rytmem a širokými QRS komplexy je důsledkem velkého postižení svaloviny, které může vyústit v levokomorové selhání a kardiogenní šok [9].

proLékaře.cz | 31.7.2025

Ačkoliv dle dostupných dat není vývoj kompletní AVB rizikovým faktorem mortality a zavedená dočasná kardiostimulace zabraňuje hypotenzi, asystolii, vzniku komorových tachyarytmií, u pacientů s IM přední stěny a AVB III. st. je i přes stimulaci vysoká mortalita, a to hlavně vzhledem k velkému rozsahu nekrózy [8,10].

Při úspěšném intervenčním léčení infarktu myokardu se bradykardické poruchy vyskytují podstatně méně často než dříve.

Závěr

Prognóza pacientů s AIM je závislá na včasném transportu do specializovaného pracoviště a následném zprůchodnění infarktové tepny. Jen tak se dá zabránit trvalému postižení srdečního svalu. Bradykardické poruchy rytmu mají obvykle podstatně lepší prognózu u AIM dolní stěny než u AIM přední stěny. Uvedené arytmie především odrážejí stupeň ischemie a nekrózy, která zasahuje i struktury převodního systému. V současném prostředí koronárních jednotek umíme na tyto arytmie včas reagovat a úspěšně je léčit.

Literatura

1. Štejfa M et al. Kardiologie. 3. ed. Praha: Grada Publishing 2007: 500–507.

2. Widimský P, Janoušek S, Vojáček J. Doporučení pro diagnostiku a léčbu akutního infarktu myokardu. Cor Vasa 2002; 44: K123–K143.

3. Ghuran AV, Camm AJ. Ischaemic heart disease presenting as arrhythmias. Br Med Bull 2001; 59: 193–210.

4. Staněk V. Infarkt myokardu. Praha: Avicenum 1986: 128–139.

5. Chung E. Principles of Cardiac Arrhythmias. 2nd ed. Baltimore: Lippincott Williams & Wilkins 1980: 672–695.

6. Kondur AK, Pawan H, Sridevi RP et al. Complications of Myocardial Infarction. Retrieved February 20, 2010 [http://emedicine.medscape.com/article/164924-overview].

7. Samadikhah J, Hakim SH, Asl AA et al. Arrhythmia and Conduction Disorders in Acute Inferior Myocardial Infarction with Right Ventricular Involvement. Rawal Med J 2007; 32: 135–138.

8. Táborský M, Kautzner J, Bytešník J et al. Zásady pro implantace kardiostimulátorů, implantabilních kardioverterů-defibrilátorů a systémů pro srdeční resynchronizační léčbu 2009. Cor Vasa 2009; 51: 602–614.

9. Bělohlávek J, Ascherman M. Doporučený postup pro diagnostiku a léčbu akutních koronárních syndromů bez elevací ST úseků na ekg. Cor Vasa 2008; 50: 1S7–1S23.

10. Huikuri HV, Mahaux V, Bloch-Thomsen PE et al. Cardiac Arrhythmias and Risk Stratification After Myocardial Infarction: Results of the CARISMA Pilot Study. Pacing Clin Electrophysiol 2003; 26 (1 Pt 2): 416–419.

11. Špinar J, Vítovec J. Jak dobře žít s nemocným srdcem. Praha: Grada 2007.

Doručeno do redakce 10. 3. 2010
Přijato po recenzi 7. 4. 2010

MUDr. Jitka Vlašínová, Ph.D
Interní kardiologická klinika,
Fakultní nemocnice Brno
vlasinova@centrum.cz