

VÝZNAM IMPLANTABILNÍ MONITOROVACÍ JEDNOTKY U PACIENTŮ S NEOBJASNĚNOU SYNKOPOU

R. Krausová

Souhrn

Konvenční testy mají své známé limity v diagnóze synkopy. Implantabilní monitorovací jednotka (ILR) kontinuálně monitoruje EKG po dobu několika měsíců s možností telemetrické aktivace po proběhlé synkopě a registraci záznamu během symptomů. Užití ILR představuje efektivní a bezpečnou metodu v diagnóze synkop neobjasněných konvenčními testy, zejména u nemocných s málo frekventní symptomatologií.

Klíčová slova

dlouhodobá EKG-monitorace, neobjasněná synkopa, implantabilní monitor, bradyarytmie, tachyarytmie

Summary

Importance of implantable loop recorder in patients with unexplained syncope. Conventional tests have known limitations in the diagnosis of syncope. Implantable loop recorder (ILR) is capable to monitor continuously ECG over a period of several months with an option to record signals during a period of symptoms after post hoc telemetric activation. ILR is a useful diagnostic tool in syncopal patients with infrequent symptoms and negative results of previous conventional tests.

Keywords

long-term ECG monitoring, unexplained syncope, implantable loop recorder, bradyarrhythmia, tachyarrhythmia

kardiografických nálezů. Vzhledem k charakteru synkopálních stavů, jež jsou většinou sporadické, málo frekventní a nepředvídatelné, je obtížné získat korelaci symptomů se srdečním rytmem.

Standardní ambulantní 24hodinová holterovská monitorace je efektivní zejména u pacientů se současnými palpácemi, její význam u pacientů se synkopou je podstatně nižší 3,5–8. Prodloužení doby monitorace nevede k podstatnému zvýšení výtěžnosti této metody. U pacientů s málo frekventní symptomatologií máme možnost použít malé externí nahrávače, tzv. event recorders, což jsou přístroje, které umožní získat až několikaminutový EKG-záznam po aktivaci nemocným včetně retrográdního úseku před aktivací. Diagnostická výtěžnost však není o mnoho vyšší než u standardních monitorovacích technik [9,10].

U pacientů bez strukturálního srdečního postižení je vysoká pravděpodobnost synkopy neurokardiogenního původu. V těchto případech představuje jednoduché neinvazivní vyšetření tzv. head-up tilt test (HUT), který v mnoha případech dovoluje reprodukovat synkopu. Problémem je velký rozptyl senzitivity a specificity referovaný v jednotlivých studiích [11].

Elektrofyzilogické vyšetření (EFV) má rovněž omezený přínos pro stanovení příčiny synkopy [12]. Je indikováno u nemocných s dokumentovaným strukturálním srdečním onemocněním a má větší výtěžnost při diagnóze synkop na podkladě tachyarytmií 13. Přítomnost strukturálního srdečního onemocnění se sníženou ejekční frakcí je významným prediktorem mortality a inducibility arytmií během EFV u pacientů se synkopou [9]. U pacientů bez organického srdečního postižení bývá EFV negativní [14]. Po provedení těchto konvenčních testů zůstává zhruba 10–26 % synkop ne diagnostikovaných (tab.) [15–17].

Úvod

Synkopa je náhlá, krátkodobá ztráta vědomí a posturálního tonu se spontánním zotavením způsobená přechodnou globální mozkovou hypoperfuzí. Odhadem postihuje 3 % mužů a 3,5 % žen; je příčinou 1–3 % akutních vyšetření a 6 % hospitalizací [1–3].

Synkopa jako symptom je projevem řady chorobných stavů od benigních až po potenciálně životu nebezpečné. Proto má její diferenciální diagnóza zásadní význam pro prognózu

nemocných. Zásadním úkolem z hlediska prognózy je vyloučit kardiální, resp. arytmiickou příčinu synkopy.

Zhruba u 60 % pacientů se pomocí podrobné anamnézy v kombinaci s fyzikálním vyšetřením a 12svodovým elektrokardiogramem (EKG) podaří příčinu synkopy objasnit, zbývajících 40 % zůstává nejasných i poté, co se pacient podrobí klinickému vyšetření [2,4].

Zlatým standardem pro diagnózu synkopy je dokumentace hemodynamických a elektro-

Tab. Odhadovaná výtěžnost diagnostických metod pro objasnění původu synkopy.

anamnéza a fyzikální vyšetření	50–85 %
klidový elektrokardiogram	2–11 %
ambulantní EKG monitorace	
– holterovské monitorování (2 448 hod)	4–15 %
– externí „event recorders“ aktivované pacienti	6–25 %
– implantabilní monitorovací jednotka	65–88 %
Head up tilt test	30–44 %
invazivní elektrofyziologické vyšetření	
– bez strukturálního srdečního onemocnění	11 %
– se strukturálním srdečním onemocněním	50 %
– neurologické vyšetření (CT, dopplerovská ultrasonografie karotid)	0–4 %

Krahn 1997,1998



Obr. 1. Implantabilní monitor (Reveal, ILR) je přístroj minimálních rozměrů 61 × 19 × 8 mm se 2 snímacími elektrodami 37 mm na povrchu přístroje. ILR má hmotnost 17 g a objem 8 ml, je tedy menší než standardní kardiostimulátor.



Obr. 2. Aktivátor zprostředkuje uložení EKG dat do paměti ILR.



Obr. 3. Přiložení aktivátoru nad ILR umožní zachycení EKG při potížích.

Implantabilní monitorovací jednotka (ILR)

V posledních letech byla do praxe zavedena implantabilní monitorovací jednotka (Reveal Plus, Medtronic Inc., Minneapolis, MN, USA), která dlouhodobě monitoruje elektrickou srdeční aktivitu a umožňuje zaznamenat EKG-informace do paměti přístroje. EKG-data mohou být zaznamenána během symptomatických epizod, a umožní tak korelaci rytmu se symptomy [17–22]. Implantabilní monitor je užitečný zejména u pacientů s málo frekventními symptomy, u nichž dosud používané standardní krátkodobé monitorace selhávají.

ILR je malý implantabilní přístroj (obr. 1), který se vsívá do podkoží na hrudníku a z hlediska kapacity baterie je možno ho ponechat implantovaný po dobu 14–18 měsíců. Kontinuálně monitoruje elektrickou srdeční aktivitu pomocí 2 elektrod umístěných na povrchu přístroje a umožňuje zaznamenat 1svodový EKG do paměti.

Přístroj je možno aktivovat 2 způsoby. Manuální aktivace pomocí ručně přikládaného aktivátoru (obr. 2) je první způsob. Pacient nebo přítomná osoba přiloží aktivátor nad implantovaný přístroj bezprostředně po příhodě. Po přiložení aktivátoru (obr. 3) je možno získat až 42 minut EKG-záznamu včetně retrográdního záznamu. První generace ILR přístrojů umožňovala pouze manuální aktivaci. Zhruba 10 % pacientů nebylo schopno správně aktivovat přístroj v době obtíží.

Nová generace má navíc schopnost automatické aktivace při asystolii, bradykardii či tachykardii, i když jsou tyto epizody asymptomatické. Klinický význam těchto asymptomatických epizod není zcela jasný, potvrzuje se, že

má u mnoha pacientů vztah k příčině synkopy, zejména pokud se jedná o závažné arytmie.

Technika implantace se podstatněji neliší od implantace kardiostimulátoru, je prováděna v lokální anestezii s profylaktickým podáváním antibiotika. Optimální polohu přístroje z hlediska senzingu lze ověřit neinvazivně před implantací. Nejčastěji je umístěn do levé parasternální oblasti mezi 1. a 4. žebrem. Analýza a dokumentace EKG je jednoduchá a provádí se pomocí standardního programovacího zařízení určeného ke kontrole kardiostimulátorů Medtronic.

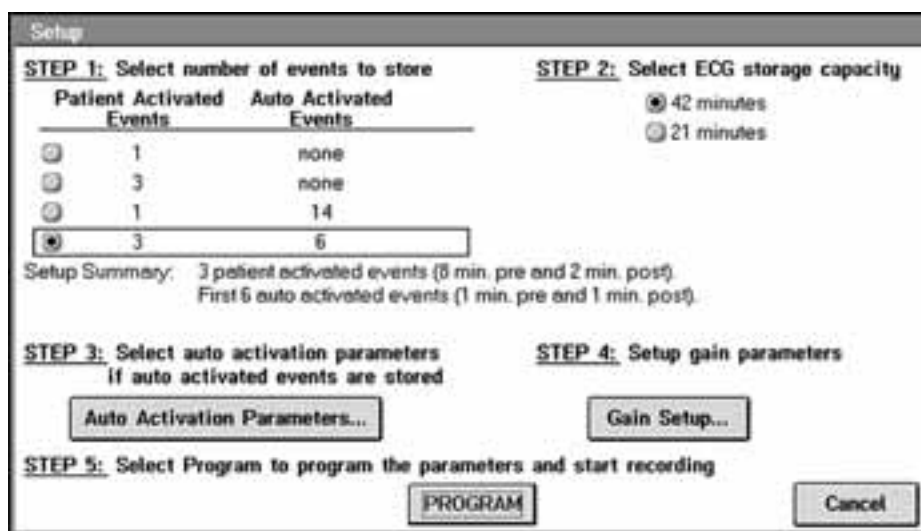
Před propuštěním z nemocnice je přístroj naprogramován (obr. 4) a pacient, případně rodinný příslušník, jsou poučeni o způsobu aktivace při každé epizodě synkopy. Po každé nahrané epizodě se pacient dostaví k ambulantní kontrole, která zahrnuje také interrogaci přístroje a výpis EKG z jednotlivých epizod.

Explantaci indikujeme při stanovení diagnózy nebo po ukončení životnosti přístroje.

K recidivě synkopy a první aktivaci dochází nejčastěji 3–4 měsíce po implantaci. Na základě dokumentovaných arytmii je synkopa klasifikována jako arytmiická – a následně je indikována adekvátní léčba, tj. implantace kardiostimulátoru v případě bradykardie, resp. asystolie (obr. 5), a radiofrekvenční ablace u dokumentovaných tachykardií (obr. 6). V případě dokumentace sinusového rytmu je synkopa diagnostikována jako nearytmická.

První zkušenosti v nerandomizovaných studiích ukazují přínos ILR k objasnění příčiny synkopy u 60–80 % případů v závislosti na délce sledování po implantaci přístroje [16,18].

Pilotní kanadská studie publikovaná Krahnem et al [17] v 1998 zahrnovala 24 pacientů s neobjasněnou synkopou a implantace



Obr. 4. Nastavení záznamu EKG v přístroji Reveal.

ILR vedla ke stanovení příčiny synkopy u 21 nemocných (88 % případů).

V roce 1998 a 1999 byly uveřejněny výsledky první multicentrické studie 19 zahrnující 85 pacientů s neobjasněnou synkopou, kterým byl implantován ILR. U 50 případů (68 %) s recidivou synkopy bylo dokumentováno 21 arytmiických epizod (3krát tachykardie, 18krát bradykardie), u 29 pacientů nebyla navzdory potížím zachycena žádná arytmie. V posledních letech byly publikovány výsledky randomizovaných studií srovnávající přínos ILR s konvenčními testy v diagnostice neobjasněné synkopy, jež upřednostňují význam ILR [20–22].

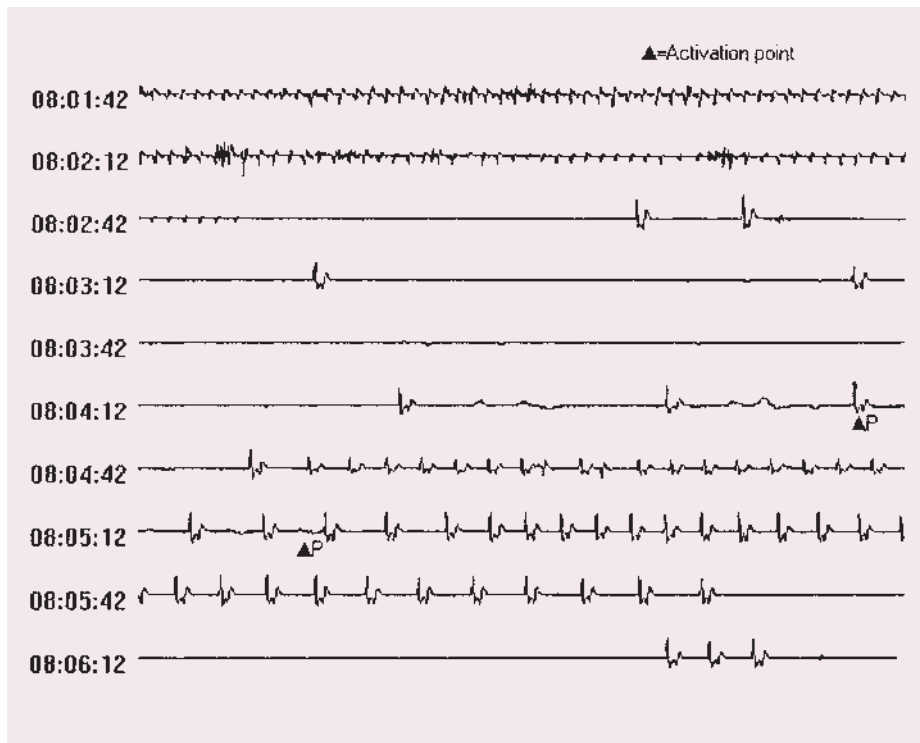
Dehara [23] publikoval studii, která analyzovala srdeční rytmus během spontánních recidiv vazovagální synkopy u vysoce symptomatických pacientů dokumentovaný pomocí ILR. Rytmus byl během první spontánní synkopy identický s rytmem při jejich recidivách. Rytmus nekoreloval s výsledky při HUT. Tyto nálezy korespondují s výsledky ISSUE studie [24], kde byl výskyt spontánních asystolických synkop pozorován mnohem častěji, než by vyplynulo z výsledků HUT. Znalost srdečního rytmu během vazovagální synkopy významně přispívá k výběru terapie u těchto nemocných.

Pokud nedojde během sledování k recidivě synkopy, může jít o spontánní ústup potíží nebo o nedostatečně dlouhou dobu sledování. V prvním případě se jedná o přirozený průběh synkopy a je pravděpodobný i placebo efekt či vymizení obtíží po dosažení účelové implantace ILR [25–27].

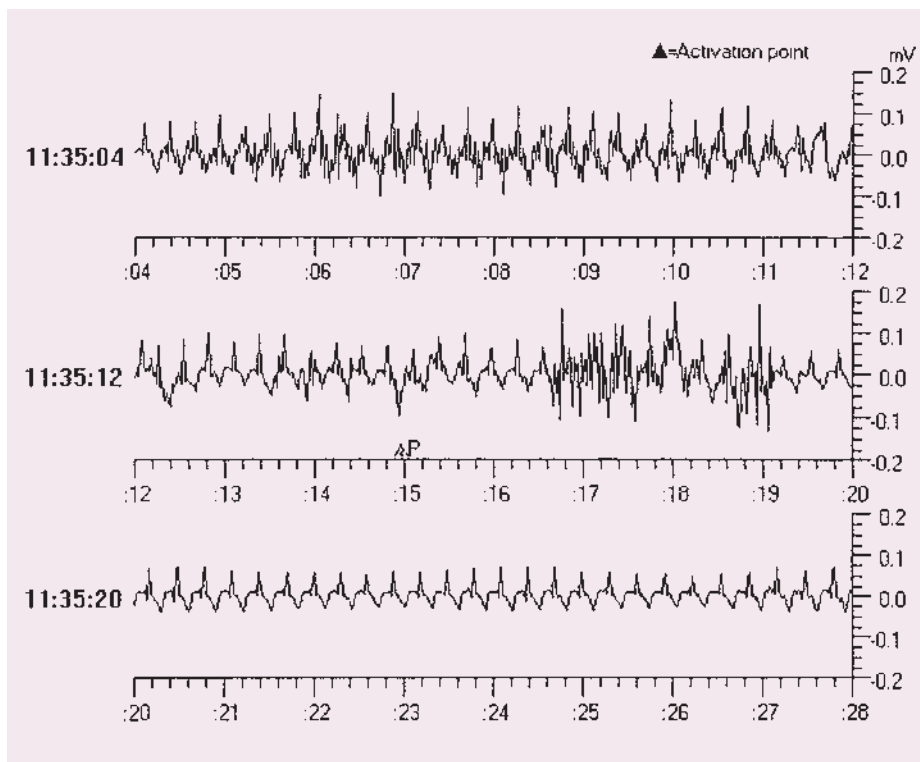
Brignole [28] pomocí ILR ukázal, že u pacientů se synkopou, bifascikulární raménkovou blokádou a negativním EFV je při recidivě synkopy nejčastějším nálezem asystolická pauza na podkladě paroxysmální AV-blokády, zřídka na podkladě sinus arrest.

Někteří autoři uvádějí kazuistiky pacientů, u kterých byly pomocí ILR bez předchozího EFV diagnostikovány závažnější arytmie (supraventrikulární i komorové tachykardie), jež byly po řadu let příčinou synkopálních stavů [29]. S ohledem na výtěžnost konvenčních testů pro objasnění synkopy by pacienti bez organického srdečního postižení měli být indikováni k implantaci ILR po provedení HUT s negativním výsledkem, zatímco při organickém postižení srdce je nezbytné provedení EFV.

ILR nepřispívá k objasnění epizod ztráty vědomí na podkladě poklesu krevního tlaku při ortostatické hypotenzi nebo vazodepresorickým typu vazovagální synkopy [30].



Obr. 5. Příklad EKG-záznamu arytmiické epizody (žena, 56 let, opakované synkopy, asystolie, řešena implantací kardiostimulátoru).



Obr. 6. Příklad EKG-záznamu arytmiické epizody (muž, 21 let, palpitace, presynkopy, supraventrikulární tachykardie typu AVNRT, následně řešená RF-ablací).

V poslední době se stále častěji používá kontinuální monitorace pomocí ILR u pacientů s fibrilací síní, zejména pro detekci asymptomatických epizod a bradykardického efektu léčby.

Využití ILR u pacientů s neobjasněnými palpitacemi demonstruje studie RUP (Recurrent Unexplained Palpitations) [31]. Výsledky ukazují diagnostický přínos ILR ve srovnání

s konvenčními monitorovacími technikami a EFV u pacientů s málo frekventními palpatacemi bez závažného organického srdečního onemocnění.

Naše zkušenosti ukazují přínos ILR k objasnění příčin synkopy u 65–80 % případů. Komplikace související s implantací přístroje jsou zcela výjimečné, rovněž reimplantace při ztrátě senzingu. Při indikacích vycházíme z Guidelines ESC pro léčbu synkopy 32 z roku 2004. Provedená implantace i samotný přístroj jsou hrazeny pojišťovnou. Finanční náklady na opakované provádění konvenčních testů a implantaci ILR jsme neporovnávali, neboť finanční ohodnocení jednotlivých procedur (zejména EFV, implantace ILR) v podmínkách ČR nejsou srovnatelné s literárními údaji [33,34].

Z hlediska dlouhodobé prognózy ukazují údaje z poslední doby, že riziko rekurentní synkopy a primární arytmiické smrti u pacientů s negativním nálezem z implantabilní monitorace je nízké. Z 26 pacientů během dlouhodobého sledování – follow up 27 ± 16 měsíců 25 pacientů (96 %) nemělo recidivu synkopy [35].

Závěr

Problematika synkopy vyžaduje komplexní diagnostický přístup. Klíč ke stanovení příčiny synkopy spočívá v získání podrobné anamnézy a zhodnocení fyzikálního nálezu. Pro stanovení prognózy je rozhodující vyloučení organického srdečního onemocnění. U pacientů bez organického srdečního onemocnění je vysoká pravděpodobnost neurokardiogenní synkopy, proto představuje HUT přínosné vyšetření s minimálními náklady a poměrně dostatečnou výtěžností. Vyšetření pacientů se synkopou při organickém srdečním onemocnění by mělo být vyhrazeno specializovaným pracovištím s možností případné následné nefarmakologické léčby (kardiokirurgický zákrok, katetrizační intervence a ablace arytmie, implantace kardiostimulátoru nebo defibrilátoru). Těmto pracovištím by také měla být vyhrazena indikace a implantace ILR.

- Implantace ILR je indikována u pacientů se synkopou neobjasněnou konvenčními vyšetřovacími metodami, zejména u pacientů s málo frekventními symptomy.
- EKG-data zaznamenaná během symptomatických epizod umožní korelaci rytmu se symptomy.
- Při recidivě synkopy a aktivaci ILR nám dokumentovaný EKG-záznam pomůže rozlišit mezi arytmiickou a nearytmiickou synkopou.

- Indikace a implantace ILR by měla být vyhrazena specializovaným kardiologickým pracovištím.

Literatura

- Day SC, Cook EF, Funkenstein H et al. Evaluation and outcome of emergency room patients with transient loss of consciousness. *Am J Med* 1982; 73: 15–23.
- Kapoor WN, Karpf M, Weind S et al. A prospective evaluation and follow-up of patients with syncope. *N Engl J Med* 1983; 309: 197–204.
- Zimetbaum PJ, Josephson ME. The evolving role of ambulatory arrhythmia monitoring in general clinical practice. *Ann Intern Med* 1999; 130: 848–856.
- Kapoor WN. Evaluation and outcome of patients with syncope. *Medicine* 1990; 69: 160–175.
- Gibson TC, Heitzman MR. Diagnostic efficacy of 24-hour electrocardiographic monitoring for syncope. *Am J Cardiol* 1984; 53: 1013–1017.
- Clark PI, Glasser SO, Spoto E. Arrhythmias detected by ambulatory monitoring: Lack of correlation with symptoms of dizziness and syncope. *Chest* 1980; 77: 722–725.
- DiMarco JP, Philbrick JT. Use of ambulatory electrocardiographic (Holter) monitoring. *Ann J Med* 1990; 113: 53–68.
- Bass EB, Curtiss EI, Arena VC et al. The duration of holter monitoring in patients with syncope. *Arch Intern Med* 1990; 150: 1073–1078.
- Linzer M, Pritchett EL, Pontinen M et al. Incremental diagnostic yield of loop electrocardiographic recorders in unexplained syncope. *Am J Cardiol* 1990; 66: 214–219.
- Fogel RI, Evans JJ, Prystowsky EN. Utility and cost of event recorders in the diagnosis of palpitations, presyncope and syncope. *Am J Cardiol* 1997; 79: 207–208.
- Kapoor WN, Smith NA, Miller NL. Upright tilt testing in evaluating syncope: a comprehensive literature review. *Am J Med* 1994; 97: 78–88.
- Klein GJ, Gersh BJ, Yee R. Electrophysiological testing: the final court of appeal for diagnosis of syncope? *Circulation* 1995; 92: 1332–1335.
- Brignole M, Alboni P, Benditt D et al. Task Force on Syncope, European Society of Cardiology. Guidelines on management (diagnosis and treatment) of syncope. *Eur Heart J* 2001; 22: 1256–1306.
- Simantirakis EN, Chrysostomakis SI, Manios EG et al. Insertable loop recorder in unmasking the cause of syncope. *Pacing Clin Electrophysiol* 2000; 23: 1573–1575.
- Sra JS, Anderson AJ, Sheikh SH et al. Unexplained syncope evaluated by electrophysiologic studies and head-up tilt testing. *Ann Intern Med* 1991; 114: 1013–1019.
- Krahn AD, Klein GJ, Norris C et al. The etiology of syncope in patients with negative tilt table and electrophysiological testing. *Circulation* 1995; 92: 1819–1824.
- Krahn AD, Klein GJ, Yee R et al. The etiology of syncope in patients with negative noninvasive and invasive testing: final results from a pilot study with implantable loop recorder. *Am J Cardiol* 1998; 82: 117–119.
- Krahn AD, Klein G, Norris C et al. The etiology of syncope in patients with negative noninvasive testing: final results from a pilot study with an insertable loop recorder. *Pacing Clin Electrophysiol* 1997; 20: 1077.
- Krahn AD, Klein GJ, Yee R. Use of an extended monitoring strategy in patients with problematic syncope. *Reveal Investigators. Circulation* 1999; 99: 406–410.
- Krahn AD, Klein GJ, Yee R. Recording that elusive rhythm. *Can Med Assoc J* 1999; 161: 1424–1425.
- Krahn AD, Klein GJ, Yee R et al. Randomized assessment of syncope trial: Conventional diagnostic testing versus a prolonged monitoring strategy. *Circulation* 2001; 104: 46–51.
- Seidl K, Breunung S, Rameken M et al. Initial experience with an implantable loop recorder in patients with unexplained syncope. *Z Kardiol* 2000; 89: 43–50.
- Dehro JC, Jego CH, Lanteaume A et al. An implantable loop recorder study of highly symptomatic vasovagal patients. *J Am Coll Cardiol* 2006; 47: 587–593.
- Moya A, Brignole M, Menozzi C et al. Mechanism of syncope in patients with isolated syncope and in patients with tilt-positive syncope. *Circulation* 2001; 104: 1261–1267.
- Ashby DT, Cehic DA, Disney P et al. A retrospective case study to assess the value of the implantable loop recorder for the investigation of undiagnosed syncope. *Pacing Clin Electrophysiol* 2002; 25: 1200–1205.
- Nierop PR, Van Mechelen R, Van Elsäcker A et al. Heart rhythm during syncope and presyncope: Results of implantable loop recorders. *Pacing Clin Electrophysiol* 2000; 23: 1532–1538.
- Krausová R. Dlouhodobá EKG monitorace pomocí implantabilních systémů. V. české sympozium o arytmiích a kardiostimulaci, 7.–9. října 1998, Olomouc (abstrakt).
- Brignole M, Menozzi C, Moya A et al. Mechanism of syncope in patients with bundle branch block and negative electrophysiological test. *Circulation* 2001; 104: 2045–2050.
- Muller U, Jochheim R, Knaup W et al. Implantable event recorder: a new aid for the diagnosis of arrhythmogenic syncope. *Dtsch Med Wochenschr* 1998; 123: 1378–1382.
- Vardas PE. From the Einthoven galvanometer to the implantable loop recorder: Revelations in store. *Pacing Clin Electrophysiol* 2000; 23: 1453–1455.
- Giada F, Gulizia M, Francese M. Recurrent Unexplained Palpitations (RUP) Study. *J Am Coll Cardiol* 2007; 49: 1951–1956.
- Brignole M, Alboni P, Benditt DG et al. Guidelines on management (diagnosis and treatment) of syncope-update 2004. *Europace* 2004; 6: 467–537.
- Klein G, Yee R, Gonsales J et al. Cost effective analysis of diagnostic strategies in syncope of unknown etiology. *Circulation* 1998; 94(Suppl I): 3655.
- Krahn AD, Klein GJ, Yee R, Manda V. The high cost of syncope: cost implications of a new insertable loop recorder in the investigation of recurrent syncope. *Am Heart J* 1999; 137: 870–877.
- Assar MD, Krahn AD, Klein GJ et al. Risk of recurrent syncope after negative implantable loop recorder monitoring: Long-term follow-up of 26 patients. *Pacing Clin Electrophysiol* 2002; 25: 571 (abstrakt).

Doručeno do redakce 3. 8. 2007

Přijato k otištění po recenzi 15. 8. 2007

MUDr. Renata Krausová

Klinika kardiologie IKEM, Praha

renata.krausova@kem.cz