proLékaře.cz | 31.7.2025

Katetrizační léčba typického flutteru síní včera a dnes

Z. Stárek, L. Zaoral, M. Eisenberger, P. Leinveber, M. Novák

MUDr. Zdeněk Stárek, Ph.D. (1969)

Promoval na LF Masarykovy univerzity v Brně (1994). Získal atestaci v oboru vnitřní lékařství (1997) a atestaci v oboru kardiologie (2003). Obhájil disertační práci věnovanou tématu Radiofrekvenční ablace typického flutteru síní pomocí standardních a chlazených katétrů, časné a střednědobé výsledky a byl mu udělen titul Ph.D. (2005). Od ukončení studia působí na I. interní kardioangiologická klinika FN U svaté Anny v Brně (od r. 1994). V publikovaných pracích se věnuje problematice arytmologie.

Klíčová slova

katetrizační ablace – typický flutter síní – radiofrekvenční proud

Souhrn

Typický flutter síní je častou a klinicky závažnou arytmií. Etiopatogeneticky se jedná o síňovou tachykardii charakteru makroreentry, šířící se po dráze definované anatomickými bariérami v průběhu celé pravé síně se zónou pomalého vedení na dně pravé síně v oblasti kavotrikuspidálního istmu. Vzhledem k nízké účinnosti a rizikům farmakoterapie došlo v uplynulé dekádě k velkému rozvoji nefarmakologických metod léčby této arytmie. Od chirurgických ablací na otevřeném srdci a katetrizačních ablací elektrickými výboji o vysokém napětí dospěl vývoj k současnému standardu – radiofrekvenční ablaci kavotrikuspidálního istmu anatomickým přístupem pomocí lineárních lézí s cílem dosažení obousměrné blokády istmu. V současnosti se jedná o rychlý, účinný a bezpečný postup v terapii typického flutteru síní. Riziko rekurence arytmie se u této metody pohybuje pod 5% hodnotou. Použití katétrů s prodlouženým nebo chlazeným hrotem usnadňuje a urychluje dosažení blokády istmu. Komplikace metody jsou velmi řídké.

Keywords

catheter ablation – common atrial flutter – radiofrequency current

Summary

Catheter-based treatment of common atrial flutter yesterday and today. Common atrial flutter is a frequent and clinically significant arrhythmia. It is macroreentrant atrial tachycardia circulating around the right atrium along anatomically pathway defined by anatomical barriers and with an area of slow conduction within the cavotricuspid isthmus. There has been an extensive development of non-pharmacological methods due to low efficacy and potencial risks of pharmacotherapy. From open heart surgery and high voltage current catheter ablations we have moved to today's standard – radiofrequency catheter ablation of cavotricuspid isthmus using linear lesions aiming to achieve bidirectional block. At present, it is fast, efficient and safe procedure in therapy of common atrial flutter. The risk of recurrence after successful ablation is below 5%. The use of large-tip and irrigated-tip catheters facilitates and fastens the achievement of isthmus block. The complication rate of this method is very low.

Úvod

Typický flutter síní je velmi častou a klinicky závažnou síňovou arytmií, která byla poprvé popsána v roce 1911 v práci Jollyho a Ritchiho [1]. Prevalence typického flutteru síní kolísá mezi 0,7 a 1,2 % všech hospitalizovaných pacientů [2]. Navzdory častému výskytu a klinické závažnosti byly výsledky terapeutických intervencí u typického flutteru síní neuspokojivé. Jedinou dlouhodobou léčbou této arytmie byla až donedávna farmakoterapie, jejíž účinnost je obecně nízká. Mimo to je terapie antiarytmiky spojena s řadou vedlejších účinků, zejména s rizikem proarytmie [3]. Tato léčba je i ekonomicky náročná a pro pacienta obtěžující. Proto došlo během posledních 20 let k značnému rozvoji nefarmakologických metod – od prvních experimentálních pokusů o ovlivnění arytmie operací na otevřeném srdci až po dnešní katetrizační ablační metody, které se staly metodou volby.

Elektrofyziologický mechanizmus

Historie nefarmakologické terapie typického flutteru síní je nedílně spjata s pochopením etiopatogenetických mechanizmů této arytmie, jejichž znalost je nutnou podmínkou úspěšné léčby. Již 10 let po první zmínce o typickém flutteru síní [1] byla vyslovena hypotéza o mechanizmu této arytmie, a to o reentry [4]. Nicméně teprve v 70. letech 20. století byla tato teorie ověřena u pacientů podstupujících kardiochirurgickou operaci [5]. V dalších desetiletích byla s rozvojem katetrizačních metod postupně formulována dnes uznávaná definice typického flutteru síní jako síňové tachykardie charakteru makroreentry kroužící po dráze definované anatomickými bariérami v rozsahu celé pravé síně a s kritickou oblastí pomalého vedení na dně pravé síně v oblasti tzv. kavotrikuspidálního istmu [6,7].

Moderní mapovací techniky včetně intrakardiálního ultrazvuku přispěly k definici významu jednotlivých anatomických struktur jako bariér vymezujících okruh v pravé síni. Těmito metodami bylo prokázáno, že zadní ohraničení okruhu na laterální volné stěně pravé síně tvoří crista terminalis, jdoucí kraniokaudálně po laterální stěně od horní duté žíly až k dolní duté žíle a pokračování této struktury v podobě Eustachovy chlopně nebo hřebene v oblasti posteroseptální. Přední ohraničení okruhu tvoří trikuspidální prstenec [8,9]. Arytmie kroužící po takto vymezené dráze po septu kaudokraniálně a po laterální stěně kraniokaudálně je označována jako flutter kroužící proti směru hodinových ručiček (counterclockwise flutter). Arytmie kroužící obráceně (tj. po septu kaudokraniálně a po laterální stěně kraniokaudálně) je označována jako flutter síní kroužící po směru ručiček (clockwise flutter) [10,11].

Elektrokardiografická diagnostika

První EKG-popis flutteru síní v podobě „zubů pily“ bez interpolované bazální linie ve svodech II, III, aVF pochází již z roku 1911. Ve

proLékaře.cz | 31.7.2025

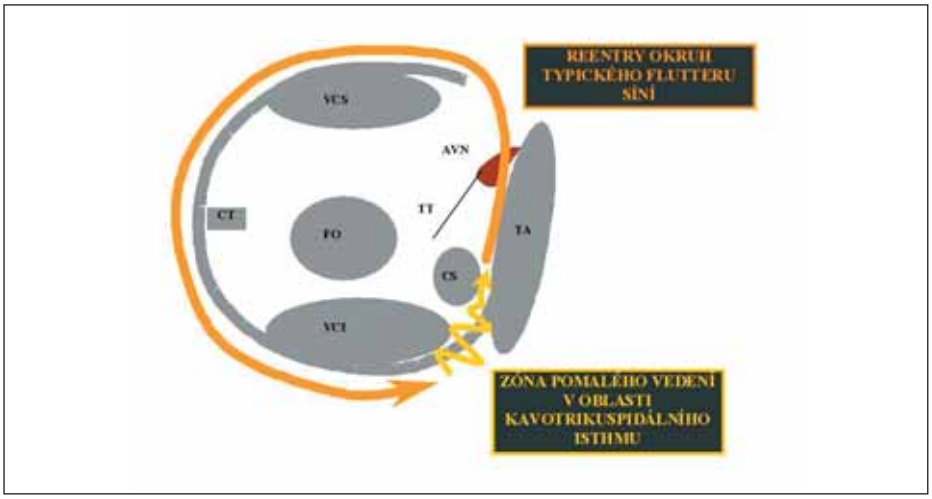

Obr. 1. Patofyziologie typického flutteru síní. Na obrázku vidíme pohled do pravé síně z laterální strany (pravá šikmá rentgenová projekce). Plnou šipkou je znázorněn okruh reentry u typického flutteru síní a klikatou šipkou zóna pomalého vedení v oblasti kavotrikuspidálního istmu.

Vysvětlivky: CT – crista terminalis, VCS – vena cava superior/horní dutá žíla, VCI – vena cava inferior/dolní dutá žíla, FO – foramen ovale, CS – ústí koronárního sinu, TT –Todarova šlacha, AVN – atrioventrikulární uzel, TA – trikuspidální anulus.

Obr. 2. Povrchové EKG u typického flutteru síní. A – counterclockwise, B – clockwise.

světle poznatků o šíření aktivační vlny při tomto EKG-obrazu hovoříme o flutteru síní kroužícím proti směru hodinových ručiček. Toto označení vychází ze směru pohybu aktivační vlny v pravé síni v levé šikmé rentgenové projekci. Šíření aktivace po septu nahoru odpovídá na EKG negativní výchylka, po otočení před horní dutou žílou a šíření vzruchu směrem dolů se zapisuje pozitivní výchylka a pozvolně klesající část křivky mezi výše uvedenými výchylkami odpovídá zpomalenému vedení přes kavotrikuspidální istmus. Asi v 10 % případů může arytmie kroužit po stejné „dráze“ v opačném směru [10,11], a v tomto případě se výrazně liší morfologií flutterových vln v povrchovém EKG. Na rozdíl od „zubů pily“ vidíme u flutteru síní kroužícího po směru ručiček obraz oblých, méně výrazných flutterových vln, někdy se zálomy, které je možno zaměnit s jinou síňovou arytmií. Jejich frekvence je shodná s frekvencí u typického flutteru síní kroužícího proti směru ručiček. U jednoho a téhož pacienta se mohou vyskytovat obě dvě zmíněné varianty typického flutteru síní.

Katetrizační ablace typického flutteru síní

Klíčovou strukturou pro ablační řešení typického flutteru síní je kavotrikuspidální istmus. Jedná se o oblast vymezenou nevodivými strukturami – vzadu dolní dutou žílou a Eustachovou hranou, septálně ústím koronárního sinu a vpředu trikuspidálním prstencem. Komplikovaná stavba této oblasti tvořené svalovými vlákny šířícími se různými směry v kombinaci s membranózními a vazivovými strukturami [12,13] přispívá k anizotropnímu šíření vzruchu, a způsobuje tak jeho zpomalení. Jde tedy o kritickou strukturu okruhu reentry v pravé síní. Kavotrikuspidální istmus se stal cílem veškerých ablačních intervencí v léčbě typického flutteru síní jednak pro tyto elektrofyziologické vlastnosti a zejména pro svou dobrou přístupnost, jasné ohraničení a relativně nevelkou šíři. Dalším důvodem je, že ablace v tomto místě je relativně snadná a bezpečná.

Koncepce ablačního řešení arytmií byla poprvé postulována v 60. letech minulého století – destrukcí arytmogenního substrátu (tj. části myokardu zodpovědného za vznik nebo udržení arytmie) dojde k trvalému vyléčení arytmie. Poprvé byla tato léčebná možnost vyzkoušena v roce 1968 – chirurgickým přístupem byla přerušena akcesorní dráha při operaci na otevřeném srdci [14]. V 80. letech byly prováděny i pokusy o chirurgickou léčbu typického flutteru. Na otevřeném srdci bylo provedeno endokardiální mapování s průkazem zóny pomalého vedení v oblasti kavotrikuspidálního istmu s následným přerušením této oblasti incizí doplněnou kryoablací v posteroseptální oblasti [15].

Nesporné úspěchy této metody byly negativně ovlivněny riziky spojenými s operací v mimotělním oběhu. Řešení této situace přinesla katetrizační ablace. Ta byla do praxe zavedena poprvé v roce 1982 Scheinmanem a spočívala zpočátku v paliativním přerušení AV-vedení výboji elektrického stejnosměrného proudu o vysokém napětí [16]. Podobné metody bylo poprvé použito k odstranění flutteru síní Saoudim et al s překvapivě dobrými výsledky. Zhruba polovina nemocných léčených touto metodou byla dlouhodobě bez recidivy arytmie [17,18]. Nezanedbatelná rizika a nevýhody přímých elektrických výbojů [19] však vedly k hledání vhodnější ablační metody. Byla vyzkoušena řada alternativních zdrojů energie a nakonec se jako nejvýhodnější ukázal radiofrekvenční proud. Tato energie umožňuje velmi selektivně ovlivnit arytmogenní substrát s vysokou úspěšností a při minimálním riziku komplikací [20].

Zavedení radiofrekvenční energie do klinické praxe vedlo k obrovskému rozmachu katetrizačních ablací, který se nevyhnul ani typickému

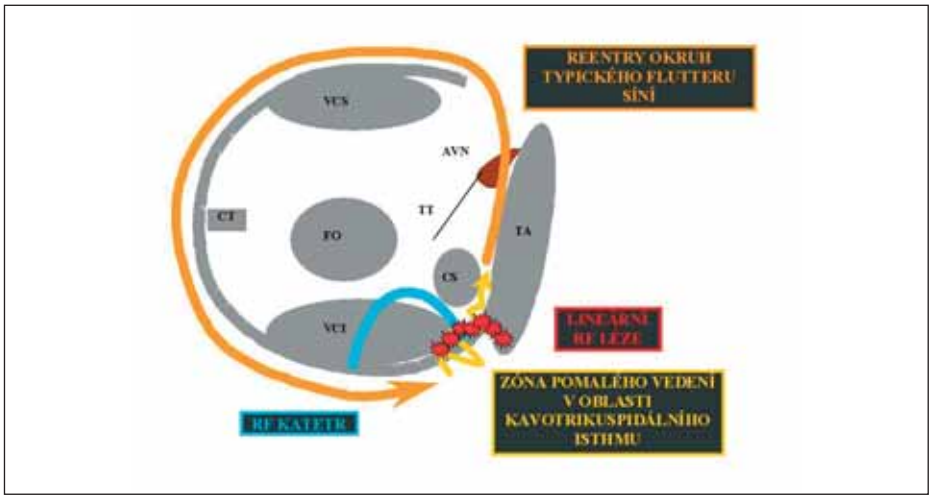

Obr. 3. Radiofrekvenční ablace typického flutteru síní pomocí lineárních lézí vytvořených v oblasti kavotrikuspidálního istmu. Na obrázku vidíme šíření typického flutteru síní (popis viz obr. 1). V oblasti kavotrikuspidálního isthmu je schematicky znázorněn ablační katétr zavedený cestou dolní duté žíly a série radiofrekvenčních ablací vytvářejících lineární lézi spojující trikuspidální anulus s dolní dutou žílou a přerušující vedení kavotrikuspidálním istmem.
Zkratky: stejné jako u obr. 1.

proLékaře.cz | 31.7.2025

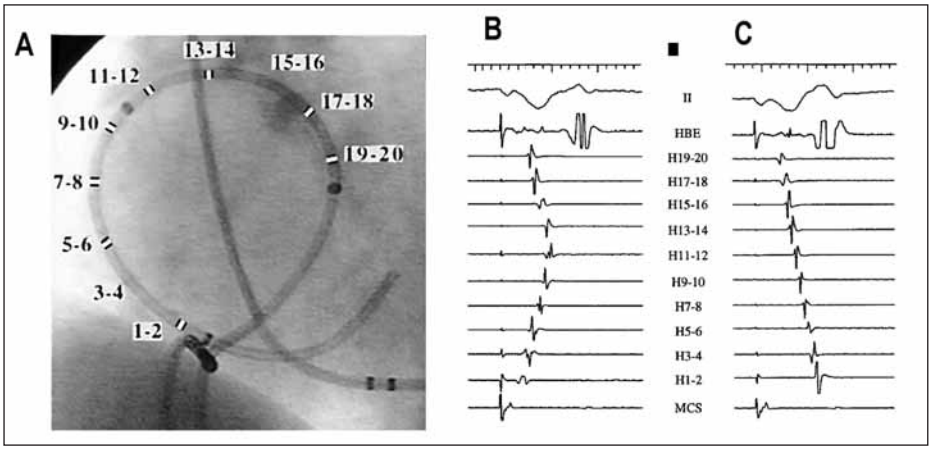

Obr. 4. Průkaz blokády kavotrikuspidálního istmu.

Na obrázku A vidíme zavedené katétry při radiofrekvenční ablaci typického flutteru síní v levé šikmé rentgenové projekci. Zvýrazněny jsou jednotlivé póly 20polárního katétru (Hallo, Biosense-Webster, Diamond Bar, CA, USA) mapujícího pravou síň. Cestou v. subclavia l. sin. je zaveden katétr do koronárního sinu a cestou dolní duté žíly k ablační katétr umístěný v oblasti kavotrikuspidálního istmu. Na obrázku B vidíme odpovídající intrakardiální signály před ablací při stimulaci z proximálního koronárního sinu o frekvenci 120/min. Impulzy se propagují z místa stimulace jednak po septu kraniálně a jednak přes průchodný istmus do dolní laterální síně a po laterální stěně pravé síně kraniálně. V oblasti horní laterální pravé síně v blízkosti H 11–12 a H 13–14 dochází ke kolizi těchto propagačních vln s typickým obrazem prohnuté linie ve svodech z katétru Hallo. Na obrázku C vidíme stejný intrakardiální záznam po úspěšné ablaci vedoucí k blokádě kavotrikuspidálního istmu. Při stimulaci v oblasti proximálního koronárního sinu se vzruch vzhledem k blokádě istmu šíří pouze kraniálně po septu a dále kaudálně po laterální stěně pravé síně, což vede k napřímení linie tvořené signály z katétru Hallo. Vysvětlivky: II – svod povrchového EKG, HBE – záznam z Hisova svazku, H1–2 až H19–20 záznamy z katétru Hallo.

flutteru síní. První výsledky s použitím radiofrekvenčního proudu však byly méně povzbudivé, zejména pro velký počet recidiv arytmie. Hlavním důvodem bylo tápání v otázce, co je nejlepším cílem katetrizační ablace. Někteří autoři používali, podobně jako při ablacích komorových arytmií, testování skrytého entrainmentu k nalezení kritického istmu okruhu reentry [21], jiní se pokoušeli zacílit ablaci pomocí hledání frakcionovaných potenciálů [22]. Významnou změnu znamenalo zavedení ablaci typického flutteru anatomickým přístupem – pomocí lineárních lézí napříč kavotrikuspidálním istmem, které zavedli Cosio et al v roce 1993 [23]. Nejvyšší úspěšnost byla zaznamenána při použití anatomického přístupu s vytvářením lineární RF-léze ve střední části istmu [24].

I přes zlepšení akutních výsledků byla dlouhodobá úspěšnost nadále nízká. Teprve zavedení testování průchodnosti istmu s cílem dosáhnout a ověřit obousměrnou blokádu kavotrikuspidálního istmu v polovině 90. let přispělo zásadní měrou k tomu, že se radiofrekvenční ablace stala metodou volby v léčbě flutteru síní [25]. Tím, že se cílem ablace stalo dosažení obousměrné blokády istmu, bylo možné provádět výkony i při sinusovém rytmu – tj. bez indukce arytmie.

Současný stav

Radiofrekvenční ablace typického flutteru síní je v současnosti obecně doporučována jako metoda první volby. Toto doporučení je zakotveno např. v Doporučených postupech pro diagnostiku a léčbu supraventrikulárních tachyarytmií České kardiologické společnosti a podobně i v doporučeních amerických kardiologických společností a Evropské kardiologické společnosti (ACC/AHA/ESC guidelines for the management of patients with supraventricular arrhythmias) [26,27]. Souhlasně s tímto trendem došlo i v České republice v posledních letech k mnohonásobnému nárůstu počtu katetrizačních ablací kavotrikuspidálního istmu. Podle dat z českého registru se tento počet zvýšil z několika desítek ablací v roce 1997 na 819 ablací v roce 2005. Současně narostlo i poměrné zastoupení radiofrekvenčních ablací kavotrikuspidálního istmu, které v roce 2004 již tvořily 1/3 všech výkonů.

V současnosti je standardně používán anatomický přístup spočívající ve vytvoření lineární léze napříč celým istmem s následným testováním jeho průchodnosti. Podstatou je zavedení ablačního katétru na komorový okraj istmu s následným vytvářením lineární léze „bod po bodu“ nebo postupným stahováním katétru během aplikace radiofrekvenční energie. Ablační linie může být vytvářena při běžící arytmii nebo při stimulaci laterální dolní oblasti pravé síně. Během aplikace energie dochází postupně k fragmentaci a rozštěpení lokálního elektrogramu jako známky vytváření nevodivé léze v této oblasti. Po vytvoření kompletní linie mezi trikuspidálním anulem a dolní dutou žílou (eventuálně s přerušením běžícího

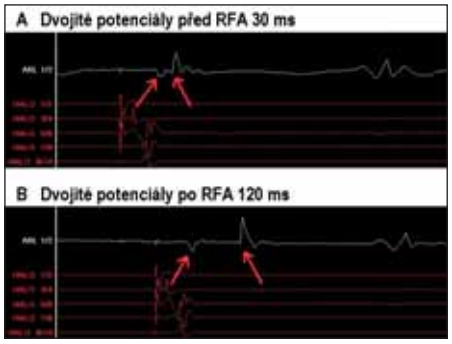

Obr. 5. Změny lokálního elektrogramu – disociace dvojitých potenciálů před RFA (A) a po úspěšné RFA (B) mezery v lineární lézi na kavotrikuspidálním istmu.

flutteru) je dalším krokem testování průchodnosti istmu, jak je popsáno výše. Většinou se tak děje za použití multipolárních katétrů mapujících vedení vzruchu po pravé síni. V případě trvající průchodnosti istmu je na místě mapování a hledání mezery (gapu), kterou vzruch prochází a následná ablace v tomto místě. Při mapování se sleduje morfologie lokálních potenciálů, jejichž fragmentace, nebo i rozštěp je známkou gapu. Cílem je dosáhnout disociace lokálních dvojitých potenciálů alespoň na 120 ms, což je nepřímou známkou obousměrné blokády istmu [28].

Při použití výše popsané techniky ablace jsou popisovány vynikající výsledky s dlouhodobým rizikem rekurence arytmie pod hodnotou 5 % [29,30]. Asi u 10–15 % pacientů se však standardními metodami nepodaří dosáhnout obousměrné blokády istmu [29,30]. Je to dáno výraznou anatomickou variabilitou istmu. Anatomicko-patologickými i angiografickými studiemi bylo zjištěno, že tato struktura se výrazně liší u jednotlivých nemocných jak svými rozměry, tloušťkou a uspořádáním svaloviny istmu, tak i morfologií povrchu a vztahem k okolním strukturám [12,31]. Výsledky ablací mohou být zlepšeny použitím katétrů umožňující vytvořit větší a hlubší léze, a tak dosažení kompletní transmurální linie.

Zvětšování velikostí radiofrekvenčních lézí zvyšováním dodané energie je totiž limitováno vznikem koagula s výrazným nárůstem impedance bránící další aplikaci energie [32]. Řešením je účinnější chlazení hrotu katétru umožňující bezpečné dodání většího množství energie se vznikem hlubší léze. Jednou z možností jsou katétry s prodlouženým hrotem, u nichž je lepší pasivní chlazení dané větší plochou hrotu katétru chlazeného proudící krví. Druhou možností je aktivní chlazení běžného 4mm hrotu fyziologickým roztokem inundovaným do nitra katétru. Oba systémy byly s úspěchem použity při ablaci kavotrikuspidálního istmu a bylo zjištěno, že výrazně usnadňují a urychlují dosažení obousměrné blokády istmu při bezpečnosti srovnatelné se standardními katétry [33–35].

proLékaře.cz | 31.7.2025

Nevyřešeným problémem zůstává spojitost typického flutteru síní se síňovou fibrilací. Řada studií prokázala vysokou (až 30%) incidenci fibrilace síní po úspěšné ablaci kavotrikuspidiálního istmu. Fibrilace síní přichází v těchto případech obvykle v paroxyzmální formě [34–36]. Pravděpodobně je to důsledek společných vyvolávajících faktorů i základního kardiálního postižení u obou arytmií [36]. Nicméně u malé části pacientů s fibrilací síní před ablací kavotrikuspidálního istmu dojde k vymizení paroxyzmů fibrilace síní po ablaci [37]. U těchto pacientů je flutter síní pravděpodobně spouštěcím faktorem síňové fibrilace.

Komplikace katetrizační ablace kavotrikuspidálního istmu

Navzdory agresivním ablačním technikám a v některých případech i značnému množství jednotlivých aplikací radiofrekvenční energie je počet komplikací ablace flutteru síní nízký. Aplikace radiofrekvenčního proudu může být bolestivá, což je zřejmé zejména v septální části istmu a při použití chlazených katétrů nebo katétrů s prodlouženým hrotem. Bolest je většinou dobře zvládnutelná intravenózní sedací pacienta a mezi komplikace výkonu nepatří. Jednou závažnou komplikací může být rozvoj AV-blokády vyššího stupně, která je ojediněle popisována při aplikaci radiofrekvenční energie septálně v ústí koronárního sinu [37,38]. Navzdory anatomické blízkosti oblasti istmu a pravé koronární tepny nebyly popisovány závažnější komplikace vyplývající z případného poškození koronárního řečiště. Ve studiích s katétry s prodlouženým či chlazeným hrotem bylo riziko komplikací srovnatelné se standardními katétry [33,35].

Závěry

Závěrem lze konstatovat, že se radiofrekvenční ablace kavotrikuspidálního istmu stala v posledních létech jedním z nejčastějších ablačních výkonů. Metodika ablace je propracovaná a ověřená, výkon je rychlý, účinný a bezpečný, a zásadní změna tohoto postupu nedá se očekávat. Do budoucna zřejmě dojde k dalšímu rozšíření používání katétrů s prodlouženým nebo chlazeným hrotem. V každém případě je katetrizační ablace suverénní léčebnou metodou v léčbě typického flutteru síní.

Literatura

1. Jolly WA, Ritchie WJ. Auricular flutter and fibrillation. Hearth 1911; 2: 177–221.

2. Bellet S. Clinical Disorders of the Heart Beat. Philadelphia: Lea & Febiger 1963: 144–145.

3. Roden DM. Risks and benefits of antiarrhytmic therapy. N Engl J Med 1994: 331: 785–791.

4. Lewis T, Drury AN, Iliescu CC. A demonstration of circus movement in clinical flutter of the auricles. Heart 1921; 8: 341–359.

5. Waldo AL, MacLean WAH, Karp RB et al. Entrainment and interruption of atrial flutter with atrial pacing. Studies in man following open heart surgery. Circulation 1977; 56: 737–745.

6. Disertori M, Inama G, Vergara G et al. Evidence of a reentry circuit in the common type of atrial flutter in man. Circulation 1983; 67: 434–440.

7. Olshansky B, Okumura K, Hess PG, Waldo AL. Demonstration of an area of slow conduction in human atrial flutter. J Am Coll Cardiol 1990; 16: 1639–1648.

8. Olgin JE, Kalman JM, Fitzpatrick AP, Lesh MD. Role of right atrial endocardial structures as barriers to conduction during human type I atrial flutter: activation and entrainment mapping guided by intracardiac echocardiography. Circulation 1995; 92: 1839–1848.

9. Olgin JE, Kalman JM, Lesh MD. Conduction bariers in human atrial flutter: Correlation of electrophysiology and anatomy. J Cardiovasc Electropfysiol 1996; 7: 1112–1126.

10. Cosio FG, Goicolea A, Lopez-Gil M et al. Atrial endocardial mapping in the rare form of atrial flutter. Am J Cardiol 1990; 66: 715–720.

11. Tai CT, Chen SA, Chiang CE et al. Electrophysiologic charakteristics and radiofrequency catheter ablation in patients with clockwise atrial flutter. J Cardiovasc Electrophysiol 1996; 8: 24–34.

12. Cabrera JA, Sanchez-Quintana D, Ho SY et al. The architecture of the atrial musculature between the orifice of the inferior caval vein and the tricuspid valve: The anatomy of the isthmus. J Cardiovasc Electrophysiol 1998; 9: 1186–1195.

13. Waki K, Saito T, Becker AE et al. Right atrial isthmus revisited: normal anatomy favors nonuniform anisotropic conduction. J Cardiovasc Electrophysiol 2000; 11: 90–94.

14. Cobb RF, Blumenschein SD, Sealy WC et al. Succesful surgical interruption of the bundle of Kent in a patient with Wolff-Parkinson-White syndrome. Circulation 1968; 38: 1018–1029.

15. Klein JG, Guiradon GM, Arjun D et al. Demonstration of macroreentry and feasibility of operative therapy in the common type of atrial flutter. Am J Cardiol 1986; 57: 587–591.

16. Scheinman MM, Morady F, Hess DS. Catheter induced ablation of the atrioventricular junction to control refractory supraventricular arrhytmias. JAMA 1982; 248: 851–855.

17. Saoudi N, Mouton Schleiffer D, Letac B. Direct catheter fulguration og atrial flutter. Lancet 1987; 2: 568–569.

18. Saoudi N, Atallah G, Kirkorian G, Touboul P. Catheter ablation of the atrial myocardium in human type I atrial flutter. Circulation 1990; 81: 762–771.

19. Boyd EG, Holt PM. An investigation into the electrical ablation technique and a method of electrode assessment. Pacing Clin Electrophysiol 1985; 8: 815–824.

20. Huang SK, Bharati S, Graham AR et al. Closed chest catheter desication of the atriovetricular junction using radiofrequency energy: A new method of catheter ablation. J Am Coll Cardiol 1987; 9: 349–358.

21. GK Feld, RP Fleck, PS Chen et al. Radiofrequency catheter ablation for the treatment of human type 1 atrial flutter. Identification of a critical zone in the reentrant circuit by endocardial mapping techniques. Circulation 1992; 86: 1233–1240.

22. Calkins H, Leon AR, Deam AG. Catheter ablation of atrial flutter using radiofrequency energy. Am J Cardiol 1994; 73: 353–356.

23. Cosio FG, Lopez-Gil M, Giocolea A et al. Radiofrequency ablation of the inferior vena cava-tricuspid valve isthmus in common atrial flutter. Am J Cardiol. 1993; 71: 705–709.

24. Fischer B, Jais P, Shah DC et al. Radiofrequency catheter ablation of common atrial flutter in 200 patients. J Cardiovasc Electrophysiol 1996; 7: 1225–1233.

25. Poty H, Saoudi N, Aziz AA et al. Radiofrequency catheter ablation of type I atrial flutter: prediction of late success by electrophysiological criteria. Circulation 1995; 92: 1389–1392.

26. Fiala M. Doporučené postupy pro diagnostiku a léčbu supraventrikulárních tachyarytmií. Cor Vasa 2005; 47(Suppl): 18–39.

27. Blomstrom-Lundqvist C, Scheinman MM, Aliot EM et al. ACC/AHA/ESC guidelines for the management of patients with supraventricular arrhythmias – executive summary. A report of the American college of cardiology/American heart association task force on practice guidelines and the European society of cardiology committee for practice guidelines (writing committee to develop guidelines for the management of patients with supraventricular arrhythmias) developed in collaboration with NASPE-Heart Rhythm Society. J Am Coll Cardiol 2003; 42: 493–531.

28. Shah D, Takahashi A, Jais P et al. Local electrogram based criteria of cavotricuspid isthmu block. J Cardiovasc Electrophysiol 1999; 10: 662–669.

29. Tai CT, Chen SA, Chiang CE et al. Long term outcome of radiofrequency catheter ablation for typical atrial flutter: Risk prediction of reccurent arrhytmias. J Cardiovasc Electrophysiol 1998; 9: 115–129.

30. Cosio FG, Lopez-Gil M, Arribas F et al. Ablacion de flutter auricular. Resultados a largo plazo tras 8 anos de experinca. Rev Esp Cardiol 1998; 51: 832–839.

31. Heidbuchel H, Willems R, van Rensburg H et al. Right atrial angiografic evaluation of the posterior isthmus: Relevance for ablation of typical atrial flutter. Circulation 2000; 101: 2178–2184.

32. Ring ME, Huang SKS, Gorman G et al. Determinants of impedance rise during catheter ablation of bovine myocardium with radiofrequenyc energy. Pacing Clin Electrophysiol 1989; 12: 1502–1513.

33. Kasai A, Anselem F, Teo WS et al. Comparison of effectiveness of an 8 mm versus 4 mm tip electrode catheter for radiofrequency ablation of typical atrial flutter. Am J Cardiol 2000; 86: 1029–1032.

34. Jais P, Shah DC, Haissaguerre M et al. Prospective randomized comparison of irrigated-tip versus conventional-tip catheters for ablation of common flutter. Circulation. 2000; 101: 772–777.

35. Stárek Z, Zaoral L, Eisenberger M, Leinveber P. Radiofrekvenční ablace typického flutteru síní pomocí standardních a chlazených katétrů: časné a střednědobé výsledky. Cor Vasa 2005; 47: 335–341.

36. Cosio FG, Palacios J, Vidal JM et al. Electrophysiologic studies in atrial fibrillation. Slow conduction of premature impulses: A possible manifestation of the background for reentry. Am J Cardiol 1983; 51: 122–130.

37. Anselme F, Saoudi N, Poty H et al. Radiofrequency catheter ablation of common atrial flutter: Significance of palpitations and qualily-of-life evaluation in patient with proven isthmus block. Circulation 1998; 99: 534–540.

38. Steinberg JS, Prasher S, Zelenkofske S et al. Radiofrequency catheter ablation of atrial flutter: Procedural succes and long term outcome. Am Heart J 1995; 130: 85–92.

MUDr. Zdeněk Stárek, Ph.D.
MUDr. Libor Zaoral
MUDr. Martin Eisenberger
Ing. Pavel Leinveber
MUDr. Miroslav Novák, CSc.

I. interní kardioangiologická klinika
FN U sv. Anny, Brno