

# Endovaskulární léčba ileofemorální hluboké žilní trombózy

J. Bezecny<sup>1</sup>, D. Kučera<sup>1,2</sup>, M. Válka<sup>1</sup>, J. Kozák<sup>1</sup>, V. Jetmar<sup>1</sup>, J. Krátký<sup>1</sup>

<sup>1</sup> Vaskulární centrum, Vítkovická nemocnice a. s., Ostrava

<sup>2</sup> II. interní klinika kardiologie a angiologie 1. LF UK a VFN v Praze

## Souhrn

Akutní ileofemorální hluboká žilní trombóza a její komplikace jsou závažnými onemocněními ohrožujícími pacienta na životě. Chronická vysoká flebotrombóza je nezdídkou příčinou posttrombotického syndromu. Konzervativní léčba antikoagulací je bezpečná, nicméně nevede k aktivní degradaci trombu, ale zabraňuje jeho dalšímu nárůstu. Samotná rekanalizace je dílem fibrinolytické schopnosti lidského těla a organizací samotného trombu. Intervenční terapie hluboké žilní trombózy zahrnuje odstranění trombu lokální trombolytickou terapií, mechanickou trombektomií, angioplastikou a zavedením stentu do žilních stenóz a uzávěrů. Použití lokálního trombolitika zvyšuje riziko krvácení a lze jej doporučit pouze u symptomatických pacientů s nízkým rizikem krvácení. Mechanická rekanalizace může vést k poškození cévní stěny, žilního chlopenního aparátu nebo k nedostatečnému odstranění trombu. Přestože doposud nebyly provedeny dostatečně velké prospektivní randomizované studie srovnávající dlouhodobou účinnost antikoagulace a intervenční terapie a doporučení použití endovaskulární terapie je výsledkem konsenzu, má tato léčba v indikovaných případech své nepostradatelné místo.

## Klíčová slova

hluboká žilní trombóza – intervenční terapie

## Endovascular treatment of iliofemoral deep venous thrombosis

### Abstract

Thromboembolic disease and its complications can be life threatening. Chronic proximal deep venous thrombosis can lead to the development of post-thrombotic syndrome. Conservative therapy with anticoagulation is effective in preventing negative outcomes. It does not, however, lead to thrombus dissolution, although it stops its growth. The recanalisation is therefore spontaneous, resulting from the fibrinolytic ability of human tissues and thrombus remodelling. Percutaneous trans-catheter treatment of DVT patients involves thrombus removal using local thrombolysis, mechanical thrombectomy, angioplasty, and stenting of venous stenosis or obstruction. Local thrombolytic therapy can be recommended for symptomatic patients with low risk of bleeding. Mechanical recanalisation can cause injury to the vessel wall, valves or be insufficient in thrombus removal. Although no large, prospective, randomised studies comparing anticoagulation and interventional treatment of proximal DVT have been conducted so far, interventional treatment has its place and can be considered in certain clinical situations.

### Keywords

deep venous thrombosis – interventional treatment

## Úvod

Hluboká žilní trombóza (HŽT) je onemocněním hlubokého žilního systému, jehož klinický obraz souvisí se vznikem krevních sraženin částečně nebo zcela obturujících žíly – nejčastěji v oblasti dolních končetin. Postižena může být ale kterákoli žíla lidského těla.

Není výjimkou, že klinicky více symptomatická povrchová flebitida se vyskytuje současně s méně symptomatickou flebotrombózou. Počet klinicky oligosymptomatických plicních embolizací spojených s flebotrombózou může dosahovat 30 % případů [1].

Trombembolická nemoc je závažným kardiovaskulárním onemocněním a spolu se

svými komplikacemi (zejména plicní embolií) je třetí nejčastější příčinou úmrtí v západních zemích.

Pojem trombembolická nemoc zahrnuje tromboflebitidu i flebotrombózu a dále pak jejich kauzálně následné stavy jako plicní embolie a její komplikace (trombembolickou plicní hypertenzi, cor pulmonale) nebo posttrombotický syndrom.

Trombembolická nemoc postihuje všechny věkové skupiny. U mladších jedinců dominují spíše subjektivně symptomatické flebotrombózy (bolestivé jsou zejména trombózy svaluových žil lýtky). Ve vyšších věkových skupinách jsou trombózy méně symptomatické

nebo zcela asymptomatické a prvním projevem se stává nezdídkou fatální plicní embolie (udává se, že je zodpovědná za 10 % hospitalizačních úmrtí).

Nutno podotknout, že riziko plicní embolie je vyšší u asymptomaticky probíhajících flebotrombóz. Nejčastější jsou bércevé flebotrombózy. U proximálních ileofemorálních flebotrombóz dominuje levostranné postižení (vyskytují se o 1/3 častěji v levostranných ilických žilách nežli vpravo). Častější levostranný výskyt pozorujeme zejména u žen před 40. rokem života. Pokud je příčinou trombózy intimální hyperplazie společně ilické žíly, způsobená pulzatilní kompresí žíly mezi

pravou ilickou tepnou a bederní páteři, hovoříme o May-Thurnerově syndromu.

## Diagnostika HŽT

V primární péči lze použít skórovací systémy, kde lze na základě klinického nálezu a hladiny D dimerů odhadovat pravděpodobnost výskytu flebotrombózy. Při dnešní dostupnosti ultrazvukových vyšetřovacích metod lze říci, že po vyslovení klinického podezření na povrchovou či HŽT je v diagnostice první volbou sonografie žil dolních končetin. V případě rozsáhlé nebo rekurentní vysoké flebotrombózy nebo u trombóz klinicky významných (např. syndrom pánevní kongesce, flegmasia caerulea dolens) je pro určení strategie další léčby vhodné doplnit zobrazovací metodu – tedy doplnění obligátní sonografie o (nejlépe) CTA vyšetření (CT angiografie), event. MRI angiografii (k zobrazení anatomických souvislostí a vyloučení malignity v dutině břišní). Asi u 19–30 % pacientů s trombotickým postižením žil diagnostikujeme maligní onemocnění [2]. Z malignit je žilní trombóza nejčastěji popisována u nádorů genitourologických a gastrointestinálních [3].

Zejména ve vyšších věkových skupinách je třeba při určování strategie další léčby (druh léčby, délka následné antikoagulace) vždy myslet na paraneoplazii. V diagnostických rozpacích (rekurentní trombózy v terénu po proběhlé trombóze) může pomoci vyšetření D dimerů (při negativitě testu má vysokou negativní prediktivní hodnotu).

Z hlediska doby vzniku hovoříme o flebotrombózách akutních (do 14 dnů od vzniku symptomů nebo pokud byla před 14 dny negativní vyšetření zobrazovací metodou).

Pokud stáří flebotrombózy odhadujeme (klinicky nebo dle zobrazovací metody) na 15–28 dnů, hovoříme o subakutní flebotrombóze. Pokud je stáří > 28 dnů, pak hovoříme o flebotrombóze chronické [4].

Konzervativní léčba akutní a subakutní flebotrombózy antikoagulací, kompresí a venotiky účinně zabraňuje progresi velikosti trombu, jeho migraci (plicní nebo paradoxní embolizaci). Proximální flebotrombózy regredují na konzervativní terapii jen velmi zvolna. Přítomnost trombů můžeme prokázat i po roce u poloviny léčených antikoagulací. Spontánní rekanalizace ilických žil je pomalejší u rozsáhlých trombóz nebo u pacientů s malignitou. U 10 % pacientů se symptomatickou HŽT se během pěti let rozvine těžký posttrombotický syndrom (PTS) [5].

U chronických flebotrombóz cílíme konzervativní terapii na:

- prevenci progresu nebo recidivy flebotrombózy,
- zmírnění symptomu žilní insuficience.

## Posttrombotický syndrom

Riziko vývoje PTS můžeme odhadovat jen obtížně. Uvádí se, že postihuje čtvrtinu všech symptomatických flebotrombóz dolních končetin a polovinu trombóz ileofemorálních [6].

PTS je charakterizován vývojem varikozit, otoky, bolestivostí, vývojem hyperpigmentací a jiných kožních změn a v nejhorším případě vývojem bércových ulcerací jako následek proběhlé HŽT. Vzhledem k vysoké interpersonální variabilitě klinického obrazu daného širokou paletou klinických projevů, které jsou navíc u různých jedinců vnímány s různou intenzitou, byly k objektivizaci a kvantifikaci PTS vytvořeny skórovací systémy – např. Villalta skórovací systém – našly však praktické uplatnění jen v klinických studiích.

Po zaléčení akutní fáze flebotrombózy je základem dalšího postupu prevence vzniku nebo progresu již manifestního posttrombotického syndromu (komprese, venotika, režimová opatření) a prevence rekurence trombózy (např. ad hoc antikoagulace + komprese – zejména v rizikových situacích, anopyrin, sulodoxid, režimová opatření aj.).

Ve snaze zabránit vzniku PTS, a zlepšit tím kvalitu života pacientů, můžeme ve specifických případech akutní ileofemorální flebotrombózy (postižení kteréhokoliv úseku ilické žíly a/nebo společné femorální žíly) a také u zvláště symptomatických pacientů i v případě trombózy povrchové femorální žíly zvažovat léčbu endovaskulární.

Doposud bylo provedeno jen několik studií na malých počtech pacientů srovnávajících perorální antikoagulační terapii s terapií intervenční (studie CAVENT – na malém počtu pacientů sice dokazuje pokles vývoje PTS o 14 %, ale neprokázala zlepšení kvality života po dvou letech a ani ve svém prodlouženém sledování po dobu pěti let). Doposud publikované studie byly vesměs prováděny na malém počtu pacientů a trvaly příliš krátce na to, aby se dal hodnotit přínos intervenční terapie s dostatečnou statistickou významností.

Pro nedostatek nových dostatečně validních důkazů zůstávají doporučení ohledně indikace k intervenční ileofemorální HŽT i v roce 2016 neměnná.

Základní terapií flebotrombózy je i nadále antikoagulace. U pacientů s akutní ileofemorální HŽT se doporučuje antikoagulační léčba raději než léčba intervenční (úroveň znalostí 2C) [7].

## Endovaskulární výkony

V aktualizovaných doporučeních pro léčbu HŽT publikovaných v únoru 2016 v časopise CHEST je CDT (catheter directed thrombolysis) metodou volby pro ileofemorální HŽT, jejíž symptomy trvají méně než 14 dnů, pacient je v dobrém celkovém stavu s očekávanou dobou života přes jeden rok a nízkým rizikem krvácení.

Jestliže je léčba HŽT heparinem spojena s 2% rizikem vývoje plicní embolie, 4% rizikem rekurence HŽT a 5% rizikem velkého krvácení [6], pak by intervenční terapie neměla způsobovat větší počet komplikací.

Mezi nesporné výhody endovaskulárních výkonů patří jejich minimální invazivita a kromě chemického či mechanického odstranění trombózy taky možnost provedení ad hoc PTA (perkutánní transluminální angioplastikou) nebo implantace stentu do postiženého místa (např. stenóza ilické žíly u May-Thurnerova syndromu nebo přítomnost perzistujících trombotických hmot po chemické či farmakomechanické intervenci).

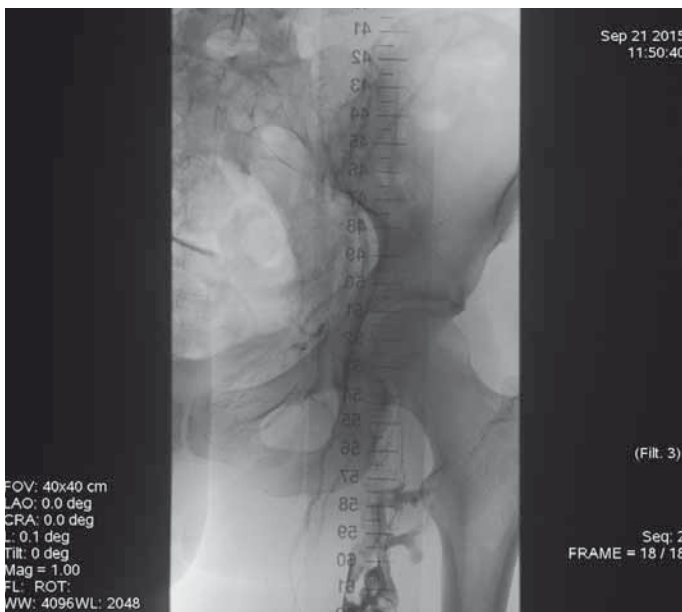
Endovaskulární výkony jsou prováděny většinou v lokální anestezii. Výjimkou jsou rekanalizace chronické okluze ilických žil nebo dolní duté žíly prováděné v celkové anestezii pro svou bolestivost během dilatace balonu na cílový diametr.

Bylo vyvinuto mnoho endovaskulárních systémů pro léčbu HŽT. Dostupné jsou systémy:

1. chemické – lokální trombolytická terapie,
2. čistě mechanické – fragmentace a aspirace trombu,
3. systémy pracující na kombinovaném principu. Nižší zmíníme jen některé, nejčastěji používané.

Endovaskulární řešení je indikováno v léčbě:

- flegmasia caerulea dolens, flegmasia alba dolens – jedná se o léčbu k záchraně končetiny. Způsob léčby volíme dle rizika krvácení. Při nízkém a středním riziku krvácení je indikována léčba endovaskulární. Při vysokém riziku krvácení a/nebo kontraindikaci antikoagulační terapie je indikována chirurgická trombektomie (nejlépe doplněna endovaskulárním ošetřením „culprit lease“),
- akutní či subakutní trombózy VCI s vývojem symptomů pánevní kongesce, končetinových žilních symptomů nebo ohroženě žilní drenáže z viscerálních orgánů,



Obr. 1. Angiografie žil pánve vedena z punkce VPo sin znázornující vysokou iliofemorální obtrativní flebotromosu před zahájením trombolytické terapie.

- progredující symptomatické flebotrombózy na antikoagulační terapii,
- syndromu pánevní kongesce.

### Syndrom pánevní kongesce

Je definován jako klinicko-anatomický syndrom charakterizovaný chronickou pánevní bolestí, perineálním dyskomfortem, mikčnými obtížemi a postkoitální bolestí, které jsou způsobeny ovariálními a/nebo pánevními žilními refluxem. Bývá příčinou varixů vulvy, perinea, hýždí a dolních končetin. Těsný vztah je mezi symptomatickými pánevními varixy a renálními syndromem louskáčka [8].

V ostatních indikacích lze endovaskulární léčbu hodnotit jako léčbu pravděpodobně zlepšující kvalitu života (stejně jako třeba operace kyčelního kloubu) a uvažujeme o ní pouze v případech, pokud je riziko krvácení nízké. Řídíme se zásadou „primum non nocere“. Naše snaha zlepšit kvalitu života by zde neměla vést k jeho ohrožení. Intervenční terapie se však neomezují jen na terapii s použitím trombolytika, ale jsou dostupné i systémy nebo léčebné postupy fungující na čistě mechanických principech.

„Mechanický“ přístup zvažujeme také u vysoce symptomatických chronických proximálních žilních trombóz.

### Jak by měl vypadat pacient s nízkým rizikem krvácivých komplikací?

V již výše zmiňovaných aktualizovaných guidelineech pro léčbu HŽT se objevuje pojem

„high risk of bleeding for thrombolytic therapy“. Přítomnost jedné a více absolutních kontraindikací přiřazuje pacienta do skupiny s vysokým rizikem krvácení („high risk“) a diskvalifikuje je prakticky pro trombolytickou terapii (tab. 1).

Kromě vyjmenovaných relativních kontraindikací zde patří také kontraindikace anti-koagulační terapie. Za pacienty s nízkým rizikem krvácení můžeme považovat ty bez rizikových faktorů. Pokud jde o ženy a/nebo afroameričany (bez přítomnosti jiného rizikového faktoru), můžeme je také považovat za nízkorizikové. Nutno podotknout, že stejné kontraindikace platí pro podání systémové trombolytické terapie u plicní embolie. Tyto kontraindikace nevycházejí z klinických studií, ale z analýzy 32 000 pacientů amerického systému Medicare léčených pro srdeční infarkt pomocí trombolytické terapie.

### Flegmasia

Coerulea dolens – nejtěžší forma hluboké flebotrombózy. Trombotické hmoty brání odtoku žilní krve z končetiny. Je zde obturace hlubokých žil i kolaterál (povrchového žilního systému) s následnou hyperemií a cyanózou končetiny spojenou s klidovými bolestmi, vedoucí k útlaku arterií a vývoji kompartment syndromu nebo ischemické gangrény s nutností amputace končetiny.

Tab. 1. Hlavní a relativní kontraindikace trombolytické terapie.

#### Hlavní (absolutní) kontraindikace

- strukturální onemocnění mozku
- intrakraniální hemoragie v anamnéze
- ischemická cévní mozková příhoda v posledních třech měsících
- aktivní krvácení nebo disseminovaná intravaskulární koagulace
- recentní operace mozku nebo páteře
- recentní úraz hlavy s přítomností fraktury nebo poranění mozku
- absolutní kontraindikace antikoagulace
- infekční endokarditida
- hemoragická diathesa

#### Relativní kontraindikace

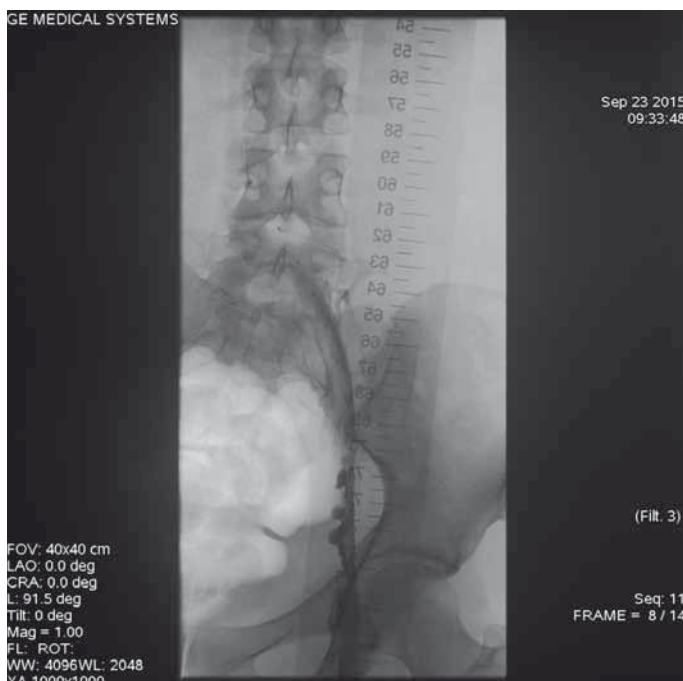- systolický krevní tlak > 180
- diastolický krevní tlak > 110
- recentní krvácení (kromě intrakraniálního)
- recentní operace
- recentní intervenční výkon
- ischemická cévní mozková příhoda před více jak třemi měsíci
- antikoagulovaný pacient
- traumatická kardiopulmonální resuscitace
- perikarditida nebo perikardialní výpotek
- diabetická retinopatie
- těhotenství
- věk >75 let
- nízká tělesná váha (< 60 kg)
- ženské pohlaví
- černá rasa

Alba dolens – končetina je masivně oteklá, bledého koloritu a předchází flegmasia caerulea dolens.

### Intervenční terapie žilních onemocnění

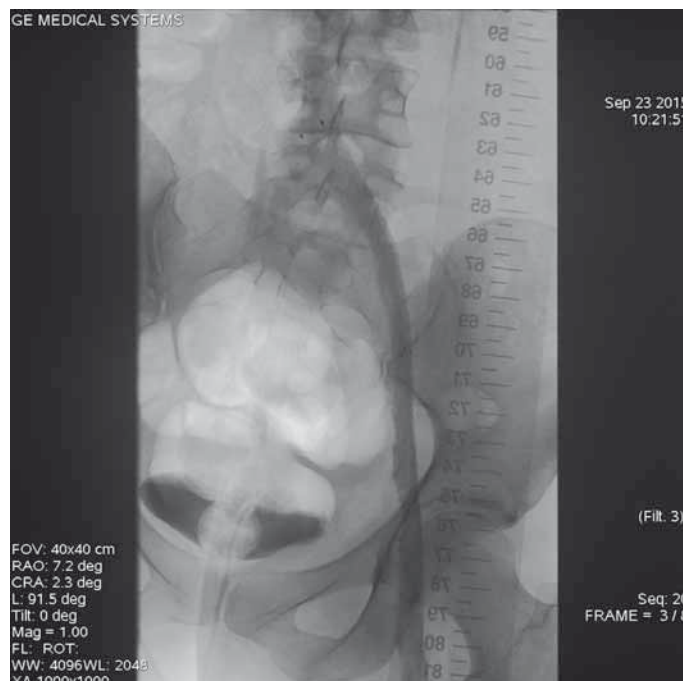
#### Chemická rekanalizace a chemická rekanalizace potencovaná ultrazvukovým vlněním (EKOS)

V obou případech podáváme trombolytikum kontinuálně do dedikovaného katetru zavedeného po vodiči přes trombotizovanou oblast. Dle rozsahu trombózy zavádíme konce katetru vždy nad proximální a za distální konce trombu (maximálně po úroveň proximální popliteální žíly – tedy po místo zavedení systému do pacienta přes podkolenní žílu punktovanou přístupem z podkolenní jamky). V případě ultrazvukem potencované trombolytické terapie (EKOS) je trombolytický katetr navíc doplněn vodičem opatřeným piezoelektrickými krystaly v pravidelných intervalech kolem. Tyto krystaly jsou zdrojem ultrazvukového vlnění, které vede k mechanickému narušení trombu a k tomu pomáhá v pronikání trombolytika dovnitř trombu. Vede tedy zejména u akutních flebotrombóz ke zkrácení trvání lokální trombolytické terapie.



Obr. 2. Angiografie ileofemorální trombózy během lokální trombolitické terapie (LKT) – parciální lýza vysoké trombózy levé dolní končetiny (v levostranných hlubokých žilách zaveden katetr systému EKOS – ultrazvukem enhancovaná LKT).

LKT – lokální kontinuální trombolýza



Obr. 3. Výsledná angiografie ileofemorální trombózy po ukončení lokální trombolitické terapie a zavedení tří stentů do levostranných ilických žil.

Pacient výsledně dostává nižší celkovou dávku trombolýtika.

### Farmakomechanická rekanalizace

Další možností je farmakomechanická rekanalizace, např. systém Angiojet pracuje na principu farmako (lokálně podávané trombolitikum) – mechanické rekanalizace akutní žilní trombózy za využití Bernoulliho efektu, kdy podtlak v katetru způsoben retrográdní instilací fyziologického roztoku pod vysokým tlakem zajistí mechanické přisávání trombu ke katetru, dále jeho fragmentaci a aspiraci katetrem mimo cévu.

Systém Treliis používá oscilující kličku pohybující se mezi dvěma nafouknutými balony za současného podávání trombolýtika.

### Mechanická rekanalizace

Za využití systémů Trerotola device, Amplatz thrombectomy device fungují na principu rychle rotující kličky fragmentující trombus na velmi drobné částice. Používají se spíše pro léčbu drobnějších trombóz (zejména odvodné žíly AV shuntu) (obr. 1–3).

### Závěr

Akutní ileofemorální HŽT a její komplikace jsou závažnými onemocněními ohrožujícími

pacienta na životě. Chronická vysoká fle-

botrombóza je nežádka příčinou PTS. Konzervativní léčba antikoagulací je bezpečná, nicméně nevede k aktivní degradaci trombu, ale zabraňuje jeho dalšímu nárůstu. Samotná rekanalizace je dílem fibrinolytické schopnosti lidského těla a organizací samotného trombu. Intervenční terapie HŽT zahrnuje odstranění trombů lokální trombolýtickou terapií, mechanickou trombektomií, angioplastikou a zavedením stentu do žilních stenóz a uzávěrů.

Použití lokálního trombolýtika zvyšuje riziko krvácení a lze jej doporučit pouze u symptomatických pacientů s nízkým rizikem krvácení. Mechanická rekanalizace může vést k poškození cévní stěny, žilního chlopněho aparátu nebo k nedostatečnému odstranění trombů. Přestože doposud nebyly provedeny dostatečně velké prospektivní randomizované studie srovnávající dlouhodobou účinnost antikoagulace a intervenční terapie a doporučení použití endovaskulární terapie je výsledkem konsenzu, má tato léčba v indikovaných případech své nepostradatelné místo.

### Literatura

1. Jiménez D, Díaz G, Marín E et al. The risk of recurrent venous thromboembolism in patients with unprovoked symptomatic deep vein thrombosis and

asymptomatic pulmonary embolism. *Thromb Haemost* 2006; 95: 562–566.

2. Monreal M, Lafoz E, Casals A et al. Occult cancer in patients with deep venous thrombosis: a systematic approach. *Cancer* 1991; 67: 541–545.

3. Nordstrom M, Lindblad B, Bergqvist D et al. A prospective study of the incidence of deep-vein thrombosis within a defined urban population. *J Intern Med* 1992; 232: 155–160.

4. Vedantham S, Sista AK, Klein SJ et al. Quality improvement guidelines for the treatment of lower-extremity deep vein thrombosis with use of endovascular thrombus removal. *J Vasc Interv Radiol* 2014; 25: 1317–1325. doi: 10.1016/j.jvir.2014.04.019.

5. Kearon C. Natural history of venous thromboembolism. *Circulation* 2003; 107 (Suppl): 22–30.

6. Schreiber D. Percutaneous transcatheter treatment of deep venous thrombosis. *Medscape* 2015. Available from: <http://emedicine.medscape.com/article/1921338-overview>.

7. Kearon C, Akl EA, Ornelas J et al. Antithrombotic therapy for VTE disease: CHEST Guideline and Expert Panel Report. *Chest* 2016; 149: 315–352. doi:10.1016/j.chest.2015.11.026.

8. Holý M. Syndrom pánevní kongesce. *Kardiolog Rev Int Med* 2014, 16(4): 321–329.

Doručeno do redakce: 7. 8. 2016

Přijato po recenzi: 16. 8. 2016

**MUDr. Jerzy Bezecny**  
nemocnicevitkovice.angel.cz  
jerzy.bezecny@vtn.angel.cz