

TROMBÓZA MITRÁLNÍHO ANULU JAKO ČASNÁ KOMPLIKACE PO MECHANICKÉ NÁHRADĚ MITRÁLNÍ A AORTÁLNÍ CHLOPNĚ: KAZUISTIKA

I. Andršová, T. Novotný, A. Floriánová, J. Maňoušek

Souhrn

Úvod: V uvedené kazuistice je popisován výskyt trombotické pooperační komplikace chlopního aparátu u účinně antikoagulovaného pacienta bez známé hematologické poruchy. **Souhrn:** 61letý pacient podstoupil 18. 9. 2008 chirurgickou náhradu aortální a mitrální chlopně mechanickými protézami pro degenerativní onemocnění. S odstupem tří týdnů od operace se u něj rozvinula přechodná neurologická pravostranná symptomatika charakteru tranzitorní ischemické ataky, pro kterou byl hospitalizován na neurologické klinice. Druhý den došlo k recidivě TIA. Pacient byl afebrilní, vstupní hodnota CRP 30 mg/l, dle ambulantní hodnoty INR byl účinně warfarinizován a vstupní hodnota INR byla 3,33. Bylo indikováno jicnové echokardiografické vyšetření, které odhalilo přítomnost útvaru velikosti 4 × 7 mm v oblasti mitrálního anulu. Pacient byl přeložen na naši kliniku. Byla akcentována antikoagulační léčba a nasazeno antibiotické krytí. Za pečlivé monitorace INR (nekleslo pod 3,2) bylo s odstupem deseti dnů provedeno kontrolní echokardiografické vyšetření, které prokázalo progresi trombózy. Vzhledem k opakovaně negativním hemokulturám, stabilní hodnotě CRP a absenci dalších příznaků infekce byl stav posuzován jako koagulační porucha s nepravděpodobným výskytem infekční endokarditidy. Základní hematologické vyšetření bylo v normě. Po konzultaci s kardiologem a hematologem bylo rozhodnuto o podání systémové trombolýzy po adekvátní hematologické přípravě. Zárok proběhl bez komplikací a došlo k úplnému rozpuštění obou trombů. Pacient byl propuštěn po deseti dnech s účinnou antikoagulační léčbou posílenou antiagregací. S měsíčním odstupem od provedení systémové trombolýzy bylo provedeno kontrolní ambulantní echokardiografické vyšetření bez nálezu patologických nitrosrdečních útvarů. **Závěr:** Trombotické komplikace na arteficiálních chlopních u účinně warfarinizovaných pacientů jsou vzácné a jejich příčina v řadě případů zůstane nejasná.

Klíčová slova

mechanická chlopeň – trombembolická nemoc – trombolýza – antikoagulace – antiagregace

Abstract

Thrombosis of mitral annulus as an early complication following mechanical replacement of mitral and aortal valves: case report. Introduction: The case report describes the occurrence of a postoperative thrombotic complication of the valve apparatus in an efficiently anti-coagulated patient without any known haematological disorder. **Abstract:** On 18 September 2008, a 61-year old patient had surgical replacement of the aortal and mitral valves with mechanical prostheses due to degenerative disease. Three weeks after the surgery the patient developed neurological symptoms of transient ischemic attack (TIA) on the right-hand side, for which the patient was admitted to the Department of Neurology. The following day TIA recurred. The patient was afebrile, with an initial CRP value of 30 mg/l; based on the INR value measured by the outpatients' department, the patient was efficiently warfarinized with an initial INR value of 3.33. Echocardiography of the oesophagus was indicated, which revealed the presence of a 4 × 7 mm formation in the area of the mitral annulus. The patient was transferred to our department. Anti-coagulation therapy was accentuated and antibiotics started to be administered. While carefully monitoring INR (which did not drop below 3.2), control echocardiography was performed after 10 days, which revealed thrombosis progression. Considering the repeatedly negative hemocultures, the stable CRP value and the absence of other symptoms of infection, the condition was evaluated as a coagulation disorder with an unlikely occurrence of infective endocarditis. The basic haematological examination was normal. Following consultations with a cardiac surgeon and haematologist, it was decided to apply systemic thrombolysis after an adequate haematological preparation. The intervention did not cause any complications and both the thrombi were fully dissolved. The patient was discharged after 10 days with an efficient anti-coagulation therapy supported by anti-aggregation. A month after performing systemic thrombolysis, a control echocardiography was carried out by the outpatients' department, which did not reveal any pathological intracardiac formations. **Conclusion:** Thrombotic complications regarding artificial valves in efficiently warfarinized patients are rare and their cause remains unclear in many cases.

Keywords

artificial valves – thromboembolic disease – thrombolysis – anticoagulation – antiaggregation

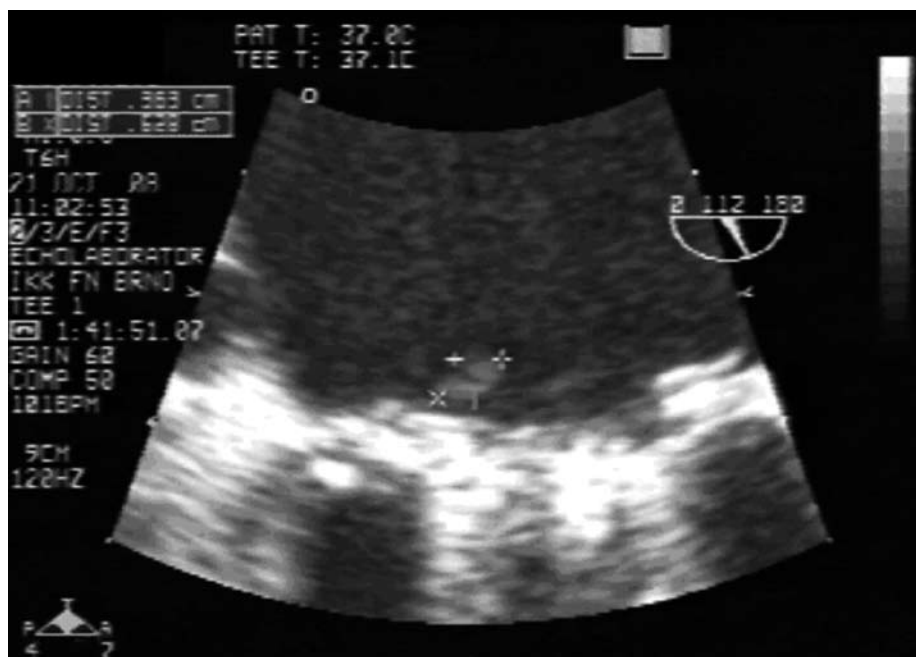Úvod

Trombóza mechanické srdeční chlopně po chirurgické náhradě představuje mimořádnou komplikaci s potenciálně vážnými klinickými důsledky. Klinicky se může manifestovat od kardioembolizačních příhod přes městnavé srdeční selhání až po kardiogenní šok, který je způsoben obstrukcí chlopního aparátu. Trombózu umělého chlopního aparátu lze rozdělit na instruktivní, která způsobuje obstrukci chlopního ústí, a neinstruktivní, jež chlopeň neobturuje. Na níže uvedené kazuistice je demonstrována časná trombembolická pooperační komplikace po náhradě srdečních chlopní u účinně antikoagulovaného pacienta bez známé hematologické poruchy.

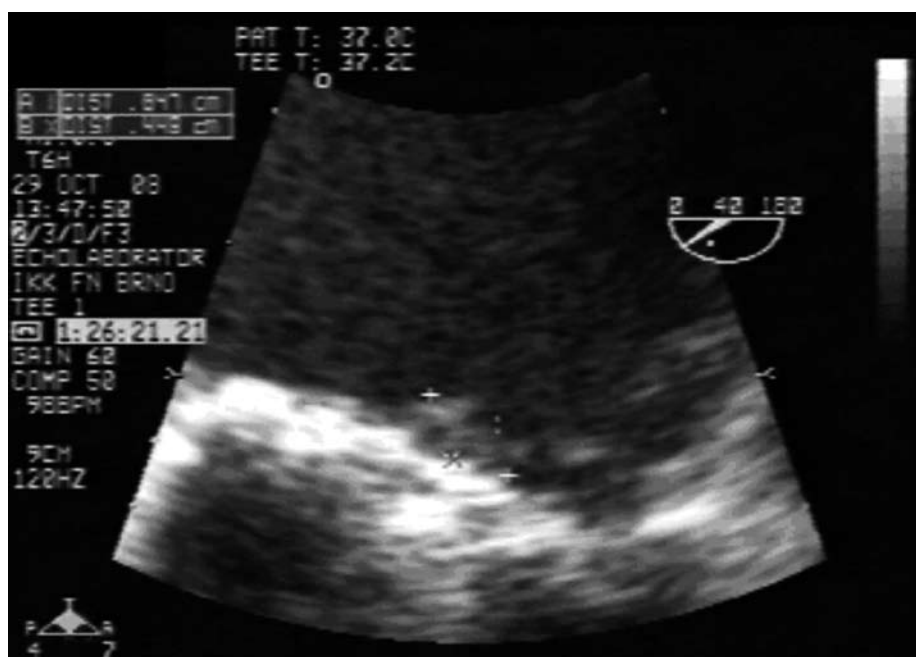Kazuistika

Muž ve věku 61 let prodělal v roce 2003 idiopatickou plicní embolií a podstoupil radiofrekvenční ablaci typického flutteru síní v srpnu 2004, byl trvale substituován tyroxinem pro amiodaronem indukovanou hypotyreózu. Z důvodu hemodynamicky významné kombinované vady s převahou stenózy mitrální a aortální chlopně podstoupil 18. 9. 2008 chirurgickou náhradu těchto chlopní mechanickými protézami a perioperačně byla rovněž provedena kryoablace levé síně pro paroxysmální fibrilaci síní. S odstupem tří týdnů od zmiňované operace se u něj rozvinula tranzitorní ischemická ataka (TIA) s přechodnou neurologickou pravostrannou symptomatikou. Druhý den během hospitalizace na neurologické klinice došlo k recidivě mozkové příhody. Pacient byl afebrilní, vstupní hodnota CRP 31,6 mg/l, dle ambulantních hodnot INR byl účinně warfarinizován

a vstupní hodnota INR byla 3,33. S ohledem na anamnézu bylo indikováno jícnové echokardiografické vyšetření (transezofageální echokardiografie – TEE), které odhalilo přítomnost útvaru velikosti 4 mm × 7 mm v oblasti mitrálního anulu (obr. 1), a pacient byl přeložen na naši kliniku. Diferenciálně diagnosticky byla zvažována časná trombóza chlopní náhrady či infekční endokarditida. Vzhledem k hemodynamické stabilitě pacienta bylo postupováno primárně konzervativně, nasazeno antibiotické krytí, pokračováno v perorální antikoagulační terapii s vyšší cílovou hodnotou INR (nekleslo pod 3,2). S odstupem deseti dnů dle kontrolního jícnového echokardiografického vyšetření zůstávaly patrné dva až tři mírně echogenní mobilní útvary v oblasti mitrálního anulu, tedy zjevná progresse původního nálezu (obr. 2). Vzhledem k opakovaně negativním hemokulturám, poklesu hodnoty CRP a absenci dalších příznaků infekce byl nález hodnocen jako trombus. V rámci došetřování hyperkoagulačního stavu u pacienta s již prodělanou idiopatickou plicní embolií byl proveden základní onkologický screening s negativním nálezem. Hematologické vyšetření odhalilo pouze mírné zvýšení hladiny homocysteinu v séru. Po konzultaci s kardiologem a hematologem bylo rozhodnuto o podání systémové trombolýzy. Postupovalo se následovně: během multivitaminové substituce – acidum folicum, pyridoxin a vitamin B12 – byl vysazen warfarin a po poklesu INR pod 3,0 bylo v antikoagulační terapii pokračováno podáváním i. v. kontinuální infuzí nefrakcionovaného heparinu za monitorace aPTT v rozmezí 2–2,5 R. Infuze heparinu byla přerušena při poklesu INR pod 1,7 a s odstupem dvou hodin se přistoupilo k podání 100 mg trombolýtika alteplázy formou i. v. kontinuální infuze. Trombolýza proběhla bez komplikací, vznikly pouze dva drobné hematomy na pravé horní končetině po čerstvém vpichu, což bylo úspěšně řešeno kompresí. Ihned po ukončení systémové trombolýzy byl opět nasazen kontinuální nefrakcionovaný heparin. Následující den provedené kontrolní TEE ukazuje úplné vymizení útvarů na mitrální chlopní (obr. 3). V dalším průběhu hospitalizace byla opětovně nastavena účinná antikoagulace s udržováním INR v rozmezí 3,5–4, tato antikoagulační terapie byla posílena o antiagregační – kyselina acetylsalicylová v dávce 100 mg denně. S odstupem týdne od podání trombolýzy došlo k nárůstu zánětlivých markerů s febrilní špičkou, etiologicky při flexilové infekci, kterou



Obr. 1. Hyperechogenní útvar velikosti 4 × 7 mm v oblasti mitrálního anulu.

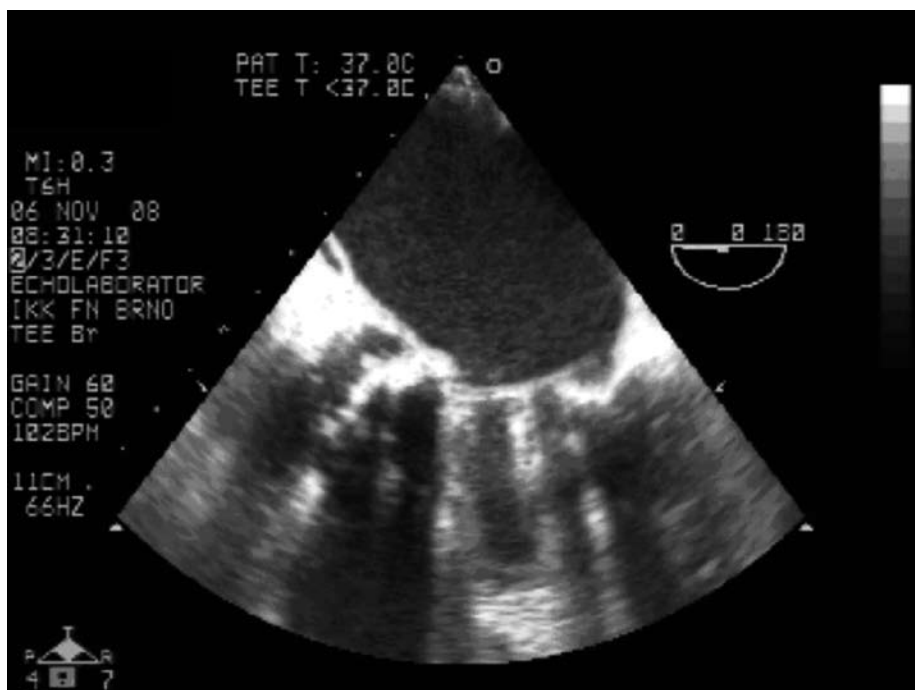


Obr. 2. Viditelná progresse s nálezem 2 hyperechogenních útvarů vel. 4 × 8 mm a 4 × 4 mm.

se podařilo zvládnout přelčením antibiotiky dle citlivosti. Pacient byl propuštěn domů dne 12. 11. 2008 afebrilní, tlakově a kardiopulmonálně kompenzovaný. Pacient byl s odstupem měsíce při ambulantní kontrole v klinicky dobrém stavu, subjektivně bez obtíží, účinně antikoagulovaný, bez krvácivých projevů a kontrolní TEE bez nálezu patologických nitrosrdečních útvarů. V průběhu ambulantního sledování, které probíhá doposud, je pacient kardiopulmonálně kompenzovaný bez projevů nových tromboembolických příhod.

Diskuze

Kovové chlopní náhrady jsou obecně spojeny s vyšším rizikem trombózy a následnou embolií. Riziko je vyšší u pacientů starších 50 let, u pacientů s umělou chlopní v mitrální pozici, dále pak u vícečetných chlopních náhrad a u pacientů s fibrilací síní [1–5]. Všechny tyto vyjmenované rizikové faktory byly přítomny i u našeho pacienta. Incidence trombotické komplikace protězy se pohybuje okolo 5,7 % pacientů za rok, nejvyšší je u pacientů s chlopní náhradou v trikuspidální pozici a na druhém místě



Obr. 3. Kontrolní TEE po systémové trombolýze.

v pozici mitrální. To lze vysvětlit nižší průtokovou rychlostí krve na chlopni [1–4]. Pečlivá anti-koagulační léčba warfarinem snižuje riziko tromboembolizmu až k 0,2 % pacientů za rok [6].

K diagnostice této komplikace je nezbytná echokardiografie, nezastupitelnou roli má transezofageální vyšetření. Touto metodou však nelze jednoznačně zhodnotit etiologii patologického chlopněho útvaru [7,8]. Vždy je třeba myslet na možnou přítomnost infekční endokarditidy a posuzovat klinický stav pacienta a dynamiku procesu.

V případě akutní trombózy umělé chlopně jsou užívány dva možné způsoby léčby: chirurgické řešení či rozpuštění trombu farmakologicky [9–12]. Mortalita operačního řešení se pohybuje až k 60 %, ale v převážné většině případů se jedná o hemodynamicky nestabilní pacienty. Na druhé straně trombolýza bývá v 9–15 % komplikována embolizací a re-trombóza se následně vyskytuje v 16 % případů [9–13]. Další nevýhodou trombolýzy jsou četné absolutní kontraindikace: aktivní krvácení, hemoragická CMP, nedávné trauma lebky a nekontrolovatelná hypertenze. Jako relativní kontraindikace jsou uváděny endokarditidy, rozsáhlý intrakardiální trombus a nedávná velká operace či trauma. Náš pacient neměl žádné kontraindikace k provedení trombolýzy poté, co byla vyloučena infekční endokarditida a pomocí CT mozku i nitrolební krvácení.

Vzhledem ke komplikacím léčby je lépe tromboembolizmu předcházet a to důslednou

antikoagulační terapií. U již vzniklé trombotické komplikace je třeba myslet na možnost dosud latentní koagulační poruchy či nádorového onemocnění. V našem případě jsme u pacienta vyloučili případnou neoplazii. Z možných hyperkoagulačních stavů se zjistila pouze vyšší hladina homocysteinu v séru. Relativní riziko tromboembolické nemoci u nemocných s hyperhomocysteinémií, vyjádřené pomocí OR, se pohybuje od 1,70 do 2,50 a má zhruba stejnou úroveň jako riziko tromboembolické nemoci u koagulačních defektů postihujících protein C [14]. Dle některých autorů je za zlatý standard perorální anti-koagulace považováno udržování hodnot INR v rozmezí 2,5 až 3,5. U pacientů s vícečetnou náhradou, pacientů s ischemickou chorobou srdeční či po chirurgické revaskularizaci myokardu by měla hodnota INR být 2,5–3,5 a anti-koagulační terapie by se měla posílit antia- gregací, nejlépe acetylsalicylovou kyselinou v dávce 100 mg za den [15]. Náš pacient, který splňoval kritérium vícečetné chlopně náhrady, byl s touto doporučenou kombinací propuštěn domů.

Závěr

Na výše uvedené kazuistice je zřejmé, že trombotické komplikace na arteficiálních chlopních u účinně warfarinovaných pacientů jsou vzácné a jejich příčina v řadě případů zůstane nejasná. Stejně tak výběr adekvátní terapie nemusí být vždy jednoznačný.

Literatura

1. Tang GH, Rao V, Sin S et al. Thrombosis of mechanical mitral valve prosthesis. *J Card Surg* 2005; 20: 481–648.
2. Badano LP, Oikonomou KA, Fioretti PM. Acute thrombosis of mechanical mitral valve prosthesis: Echo – doppler diagnosis and successful treatment with systemic thrombolysis. *Eur J Echocardiogr* 2003; 4: 73–75.
3. Cokkinos P, Koutrouli E, Chronidon F et al. Acute Thrombosis of a prosthetic mitral valve. *Eur J Echocardiogr* 2005; 6: 405–406.
4. Bottio T, Gerosa G, Basso C et al. Unexpected mechanical bileaflet valve thrombosis in mitral position: What is better to do, re-replacement or thrombolysis. *Langenbeck's Arch Surg* 2002; 387: 166–169.
5. Martinel J, Jiménez A, Rábago G et al. Mechanical cardiac valve thrombosis: is thrombectomy justifiable? *Circulation* 1991; 84 (Suppl III): 70–75.
6. Chesebro JH, Fuster V. Valvular heart disease and prosthetic heart valves. In: Verstraete M (ed.). *Thrombosis in Cardiovascular Disorders*. Philadelphia: WB Saunders 1992: 191–214.
7. Lus P, Giacomini A, Cavarzarani A et al. Detection of acute thrombosis of mitral tilting disk prosthesis: Clinical diagnosis and surgical or non surgical treatment. *Int J Card Imaging* 1994; 10: 305–308.
8. Aoyagi S, Fukunaga S, Suzuki S et al. Obstruction of mechanical valve prosthesis: clinical diagnosis and surgical or nonsurgical treatment. *Surg Today* 1996; 26: 400–406.
9. Silber H, Khan SS, Matloff JM et al. The St. Jude valve: thrombolysis as the first line therapy for cardiac valve thrombosis. *Circulation* 1993; 87: 30–37.
10. Vitale N, Renzulli A, Agozzino L et al. Obstruction of mechanical mitral prostheses: analysis of pathologic findings. *Ann Thorac Surg* 1997; 63: 1101–1106.
11. Rizzoli G, Guglielmi C, Toscano G et al. Reoperation for acute prosthetic thrombosis and pannus: an assesment of rates, relationship and risk. *Eur J Cardiothorac Surg* 1999; 16: 74–80.
12. Bollag L, Attenhofer JC, Vogt PR. Symptomatic mechanical heart valve thrombosis: high morbidity and mortality despite successful treatment options. *Swiss Med Wkly* 2001; 131: 109–116.
13. Aschermann M et al. *Kardiologie*. 1. vyd. Praha: Galén 2004: 518–519.
14. Pengo V, Prisco D, Illiceto S. Gestione attuale della terapia anticoagulante orale. *Ital Heart J Suppl* 2002; 3: 502–517.
15. Stein PD, Alpert JS, Bussey H et al. Antithrombotic Therapy in Patients With Mechanical and Biological Prosthetic Heart Valves. *CHEST* 2001; 119: 220S–227S.

Doručeno do redakce 2. 2. 2011

Přijato po recenzi 10. 2. 2011

MUDr. Irena Andršová
MUDr. Tomáš Novotný, Ph.D.
MUDr. Alena Floriánová
MUDr. Jan Maňoušek

Interní kardiologická klinika LF MU
 a FN Brno-Bohunice
 iandrsova@fnbrno.cz