

INTERVENČNÍ KARDIOLOGIE 2008: HISTORICKÉ POZNÁMKY, SOUČASNOST, TRENDY

J. Veselka

Souhrn

V posledních 10 letech jsme zaznamenali významné pokroky v intervencích na věnčitých tepnách, a to především z hlediska zvýšení rizikovosti pacientů (změna jejich základních charakteristik), určitých změn v technice výkonů a změn jejich výsledků. Zásadními současnými trendy jsou však především implantace lékových stentů, intervence v oblastech dříve pro kardiologii „nedotknutelných“ a vyhrazených pro chirurgickou revaskularizaci, nekoronární intervence (foramen ovale patens, defect septa siní typu ostium secundum, balonková aortální valvuloplastika) alkoholová septální ablace a extrakardiální intervence (karotické a renální stentování).

Klíčová slova

stent – stenóza – intervence

Summary

Interventional cardiology 2008: historical notes, current status and trends. Significant changes were observed over the last 10 years in the baseline characteristics of the techniques used in and the outcomes obtained in patients undergoing percutaneous coronary intervention. However, the most important trends in current era are as follows: implantation of drug eluting stents, percutaneous interventions of the former „purely“ surgical coronary findings, non-coronary interventions (foramen ovale patens, atrial septal defect, balloon aortic valvuloplasty), alcohol septal ablation for hypertrophic obstructive cardiomyopathy, and extra-cardiac intervention (carotid and renal arteries stenoses).

Key words

stent – stenosis – intervention

Historické poznámky

Zobrazovací metody zaměřené na srdce mají jako řada jiných oborů svojí bohatou historii, která začíná odvážnými pokusy různých lékařů před několika staletími a končí v dnešních vědecko-výzkumných centrech velkých firem, jejichž produkty už lékaři v praxi většinou jen používají, ale na samotném vývoji se již příliš nepodílejí.

Hales v roce 1711 zavedl mosaznou trubičku cestou krční žíly a arterie do obou srdečních komor koně, a provedl tak první historicky zdokumentovanou katetrizaci. V roce 1844 provedl a pojmenoval srdeční katetrizaci Claude Bernard. Stejně jako Hales provedl oboustrannou srdeční katetrizaci u koně při použití jugulárního a karotického přístupu.

Dne 29. ledna 1896 přednesl ve Würzburgu profesor Wilhelm Konrad Roentgen svoji přednášku na téma jím objevených nových paprsků,

kteří nazval „paprsky X“. Tento nový druh paprsků objevil Roentgen o několik měsíců dříve ve své laboratoři v Elberfeldu a svůj objev publikoval 12. prosince 1895 v článku Eine neue Art von Strahlen [1]. Paprsky X byly později nazvány Roentgenovým zářením a za tento objev byl vědec odměněn v roce 1901 Nobelovou cenou za fyziku.

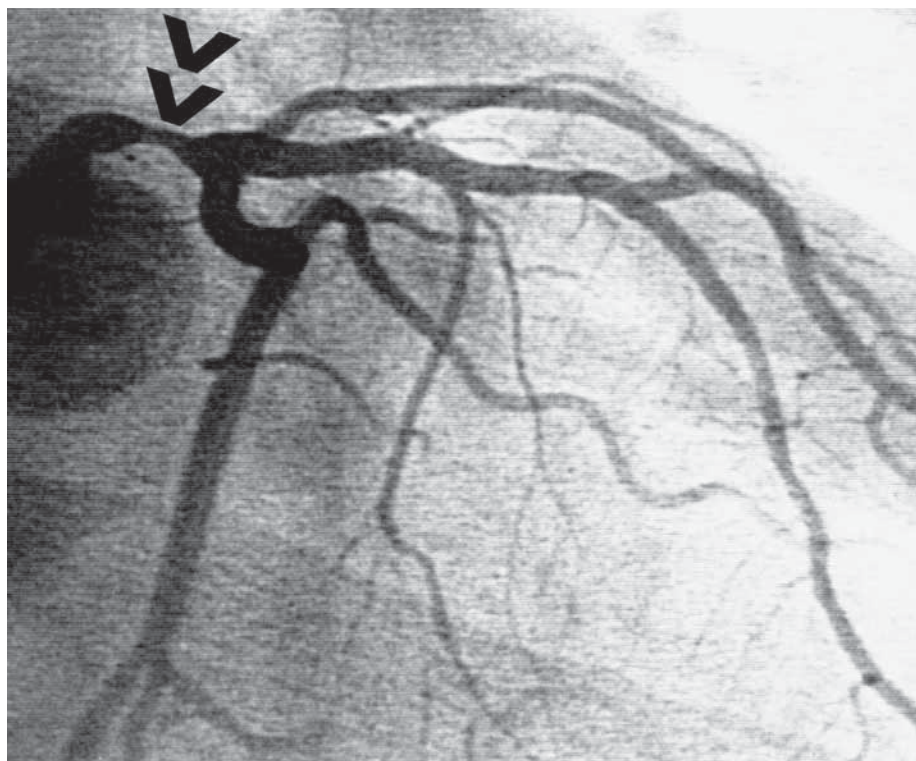
Roentgenovo záření bylo okamžitě zaváděno do medicíny a díky němu se mohl uskutečnit i další významný počin, který dal později vzniknout všem katetrizačním oborům, tedy Forsmannovy katetrizace žilního systému [2]. Forsmann nejenže provedl 17krát vlastní katetrizaci, ale díky aplikaci kontrastní látky uskutečnil i vlastní angiokardiogram. Toto jeho výzkumné snažení bylo odměněno Nobelovou cenou, kterou obdržel v roce 1956 s dalšími průkopníky katetrizace A. Cournandem a D. Richardsem. Teprve v poslední době bylo

opakovaně poukázáno na výzkumnou práci dr. O. Kleina, který na konci 20. let prováděl na II. interní klinice německé lékařské fakulty v Praze pionýrské práce v oblasti invazivního měření minutového objemu [3].

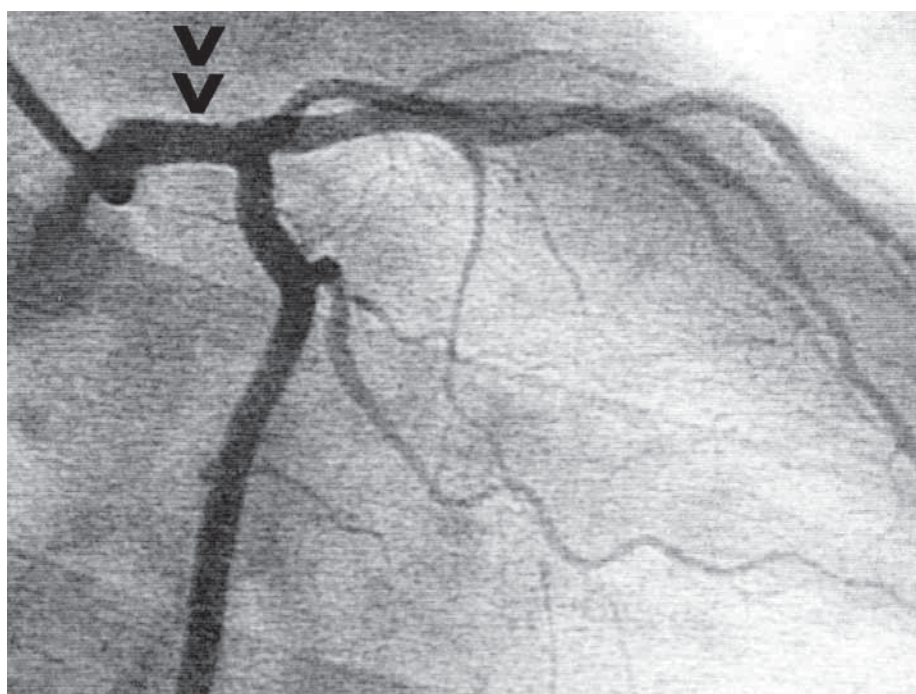
Selektivní koronarografie (SKG) začal provádět Sones v roce 1959 a jeho techniku zdokonalil Judkins v roce 1967. Touto technikou se SKG provádí dodnes. Éru intervencí na srdečních tepnách připravili Dotter s Judkinsem, když v roce 1964 zavedli metodu transluminální dilatace (postupné rozšiřování lumina tepny zaváděním koaxiálních, rigidních polyetylenových katétrů).

V září 1977 provedl Andreas Gruntzig poprvé perkutánní transluminální koronární angioplastiku (PTCA) 37letému pacientovi s izolovanou stenózou ramus interventricularis anterior s dobrým dlouhodobým efektem, když předtím provedl tento výkon několikrát peroperačně [4]. Gruntzig provedl několik dalších angioplastik v rychlém sledu a metodu zpopularizoval pořádáním „workshopů“ v Curychu. PTCA se jako léčebná metoda rozšířila po celém rozvinutém světě během několika let.

Posledním zcela zásadním mezníkem v intervenční kardiologii byla zřejmě první implantace intrakoronárního stentu publikovaná v roce 1987 Sigwartem [5]. Implantace koronárních stentů zcela změnila přístup ke koronárním intervencím ve 2. polovině 90. let. Ve většině center po celém světě je koronární intervence doplněna implantací stentu již zcela neodmyslitelně. Poslední více než desetiletí je proto někdy s nadsázkou nazýváno obdobím „stentomanie“. Do tohoto století vstoupily stenty již nejen jako kovové výztuže věnčitých tepen zabraňující akutním ischemickým příhodám (akutním uzávěrům) a snižující riziko restenózy,



Obr. 1. Koronarogram levé věnčité se stenózou kmene (šipky).



Obr. 2. Koronarogram levé věnčité tepny po implantaci stentu do významné stenózy kmene (šipky).

ale rovněž jako nosiče léků působících proti restenóze. Tu se dnes podařilo snížit až k jednociferným hodnotám a další nové generace lékových stentů a především jejich výrobci se nás snaží přesvědčit, že v blízké době nebude restenóza již významným klinickým problémem [6]. V posledních letech se dokonce sezna-

mujeme i s prvními výsledky klinických studií s biodegradabilními stenty. Koncept implantace stentu a jeho postupného vstřebání je velmi přitažlivý, ačkoliv jeho oponenti jistě právem tvrdí, že v klinické praxi se neobjevují případy, ve kterých by kvůli mnohočetné implantaci kovových stentů nebylo možno posléze našit pacientovi

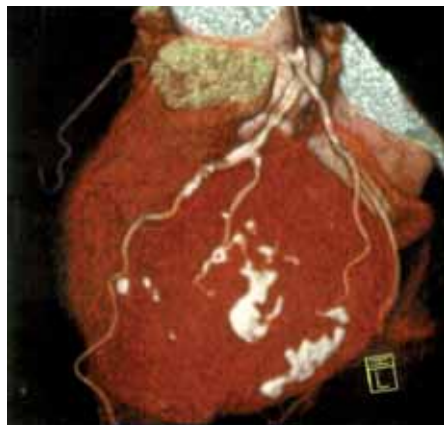aortokoronární bypass (tedy nejčastěji opakovaný argument pro rozvoj biodegradabilních stentů) [7].

Současnost a některé směry rozvoje

Pro zjednodušení a přehlednost můžeme rozdělit hlavní směry v intervenční kardiologii na:

- intervence věnčitých tepen
- intervence myokardu a perikardu
- intervence vrozených a získaných srdečních vad
- extrakardiální intervence

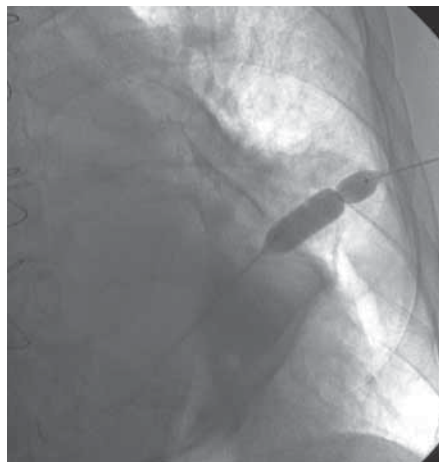
Je velmi zajímavé, že ačkoliv intervence při onemocnění věnčitých tepen představují ve všech katetrizačních laboratořích na světě většinu jejich činnosti, přesto se ukazuje, že v posledních 10–15 letech nenastal v této naší hlavní činnosti žádný zásadní vývoj. Pokud totiž připustíme, že lékové stenty implantujeme dnes v podstatě stejným způsobem jako stenty klasické („holé“), pak pro rutinní práci v katetrizační laboratoři skutečně žádná zásadní změna nenastala. Ještě zajímavější je zjištění, že dokonce ani naše výsledky se za posledních 10 let významně nezměnily. U nemocných se stabilní anginou pectoris jsme téměř před 10 lety dosahovali 98% úspěšnosti u stenóz, 61% u uzávěrů, a to vše při riziku komplikací vzniku infarktu myokardu (s elevací ST segmentu) nebo nutnosti emergentní operace 1,2% [8]. Téměř identických výsledků jsme dosahovali u nemocných s nestabilní anginou pectoris nebo non-Q-infarktem myokardu [9]. U stovky konsekutivních nemocných s akutním infarktem myokardu s elevací ST segmentu léčených pomocí přímé koronární intervence v letech 1997–8 jsme dosáhli technické úspěšnosti intervence 98% a jejich hospitalizační mortalita byla 6% [10]. Při hodnocení 200 konsekutivních pacientů se stejnou diagnózou léčených na našem oddělení v loňském roce zjišťujeme, že naše technická úspěšnost jednotlivých intervencí je lehce nižší a dokonce i hospitalizační mortalita je 7%. Jak si tedy vysvětlit tuto zdánlivou stagnaci či dokonce zhoršení našich výsledků? Odpověď lze nalézt v podrobné analýze rizikovosti jednotlivých pacientů indikovaných ke katetrizačním intervencím v minulém desetiletí a nyní. Jejich průměrný věk byl před 10 lety 58 let, přičemž v současné době je 64 let. Pacientů přivezených do naší nemocnice v kardiogenním šoku při infarktu myokardu bylo pouze 6%, nyní je jich 13%, mnoho těžkých, polymorbidních



Obr. 3. 3D-zobrazení CT-koronarogramu levé věnčité tepny s četnými kalcifikacemi v její stěně (bílá ložiska).

pacientů jsme vůbec neintervenovali, stejně tak jsme nemocné s delšími a staršími chronickými uzávěry věnčitých tepen neošetřovali nebo je posílali bez pokusu o katetizační intervenci na chirurgickou revaskularizaci myokardu. V současné době se pokoušíme v přísně vybraných případech u nemnohých pacientů otevírat i mnohaleté chronické koronární uzávěry a to jak antegrádně, tak výjimečně i retrográdní technikou – tedy cestou druhé věnčité tepny, kolaterály spojující obě tepny až přes uzávěr znovu zpět do aorty. Do takto dlouhých uzávěrů implantujeme až 9 cm lékových stentů [11]. Určitý indikační posun nastal i u nemocných s dříve téměř nedotknutelnými segmenty věnčitých tepen vyžadující mnohočetné koronární intervence nebo intervence na kmeni levé věnčité tepny. Na vlastních výsledcích jsme před nedávnem ukázali, že není žádný důvod u přísně selektovaných a pro chirurgickou revaskularizaci rizikových nemocných neprovádět katetizační intervence na kmeni levé věnčité tepny s velmi uspokojivými jednoletými výsledky (vstupní EuroScore 4,5 %, 1 roční mortalita 2 %, nutnost chirurgické revaskularizaci 4 %, nutnost opakované katetizační intervence 4 %) (obr. 1,2) [12].

Zásadním průlomem ve vyšetřování patologií věnčitých tepen je zavedení nejmodernější generace CT přístrojů do klinické praxe. V současné době lze již velmi jednoduchým způsobem během 15 min a za použití 100 ml jodové kontrastní látky podané nitrožilně provést CT-koronarogram s výsledky, které se senzitivitou i specifitou přibližují katetizačně provedené selektivní koronarografii. Na vlastních výsledcích jsme prokázali, že negativní prediktivní hodnota CT koronarografie může dosahovat hodnot až 0,95 při specifitě 0,96 a sen-

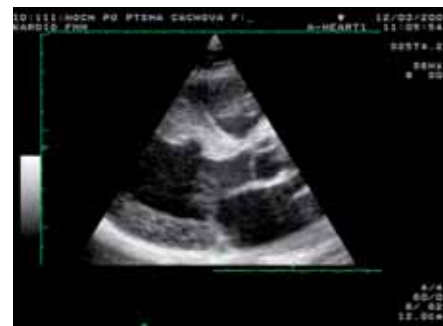

Obr. 4. Skiagram dilatace perikardu balonkovým katétre zavedeným přes hrudní stěnu. Na balonku je zřejmý zářez v místě dilatace perikardu.

zitivitě 0,76 (obr. 3) [13]. Kromě diagnostiky a kvantifikace koronární nemoci poskytují nové CT přístroje i vynikající možnost v diagnostice koronárních anomálií. V tomto ohledu představují již nyní zlatý standard [14,15].

Katetizační intervence zasahující do perikardu nejsou příliš obvyklé a používáme je v klinické praxi především u chirurgicky rizikových pacientů s recidivujícím perikardiálním výpotkem. V takovém případě lze katetizačně provést alternativní výkon k fenestraci perikardu, a tím je perkutánní balonková perikardiotomie (obr. 4) [16]. Katetizační intervencí redukcí tloušťky interventrikulárního septa vedoucí k potlačení či eliminaci nitrokomorové obstrukce je alkoholová septální ablace u nemocných s hypertrofickou obstrukční kardiomyopatií (obr. 5). Tento katetizační výkon jsme v ČR začali provádět před 10 lety a jeho dlouhodobé výsledky jsou velmi uspokojivé [17,18].

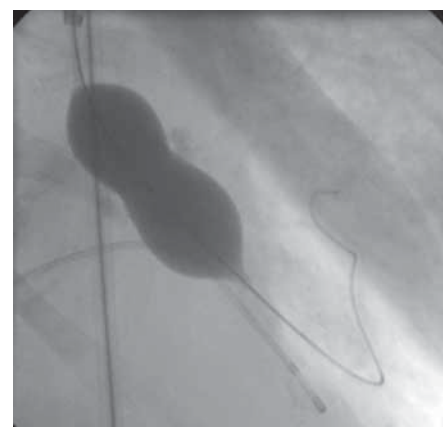
Téměř výhradně jedinou katetizační intervencí u získaných chlopenních vad byla ještě donedávna perkutánní transluminální mitrální valvuloplastika. Těchto výkonů se však v současné době provádí v ČR kolem 10 za rok. Důvodem nejsou neuspokojivé výsledky. Naopak výsledky i dlouhodobé jsou velmi dobré. Avšak nemocných s významnou mitrální stenózou u nás stále ubývá díky eradikaci revmatické horečky. Budoucí generace našich intervenčních kardiologů se s touto intervencí tedy setkají zřejmě pouze při práci v rozvojových zemích nebo u imigrantů přicházejících do ČR z východu. Na druhou stranu se díky nové perspektivě perkutánní implantace chlopenních protéz otevírá zřejmě zcela nová kapitola inter-



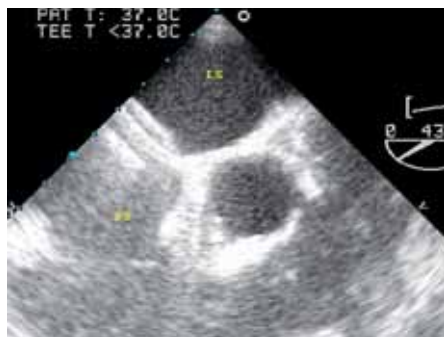Obr. 5. Transtorakální echokardiogram, dlouhá osa parasternálně. Zeslabení bazální části interventrikulárního septa po alkoholové septální ablací.

venční kardiologie týkající se léčby senilní kalcifikované aortální stenózy. V této souvislosti se znovu zvyšuje i zájem o provádění balonkových aortálních valvuloplastik, které při opakované intervenci mohou představovat dobrou alternativu léčby u polymorbidních seniorů se symptomatickou aortální stenózou (obr. 6) [19].

Nejčastější vrozenou srdeční vadou, kterou intervenujeme u dospělých pacientů, je defekt septa síní (obr. 7). Společně s katetizačním uzávěrem foramen ovale patens u mladších nemocných s opakovanou cévní mozkovou příhodou nebo při kombinaci foramen ovale patens a aneuryzmatu septa síní představují velmi jednoduchý katetizační výkon s dobrými dlouhodobými výsledky. Zásadním předpokladem pro provádění těchto výkonů však je jejich bezpečnost. Vzhledem k tomu, že prognóza nemocných je poměrně dobrá při konzervativní léčbě (v případě foramen ovale patens) nebo při chirurgické léčbě (při defektu septa síní typu ostium secundum), musí pracoviště intervenční kardiologie zabývající se touto metodou vykazovat pouze minimální počet vel-



Obr. 6. Skiagram rozvinutého balonkového katétru v ústí kalcifikované a stenotické aortální chlopně.

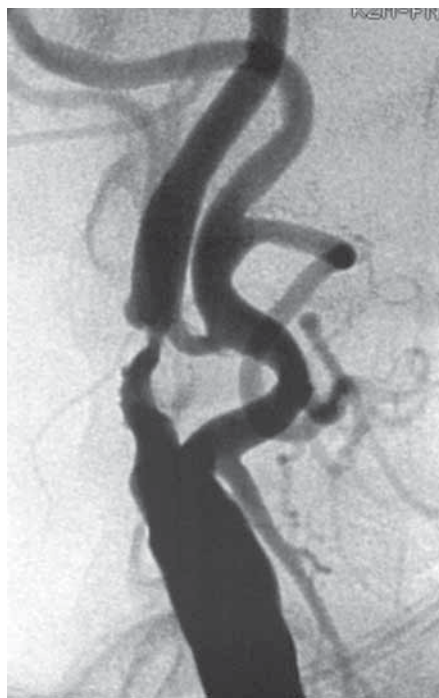

Obr. 7. Transezofageální echokardiogram. Původní defekt septa siní je uzavřen Amplatzovým okluderem vytvářejícím na septu siní mezi levou síní (LS) a pravou síní (PS) trojitou strukturu.

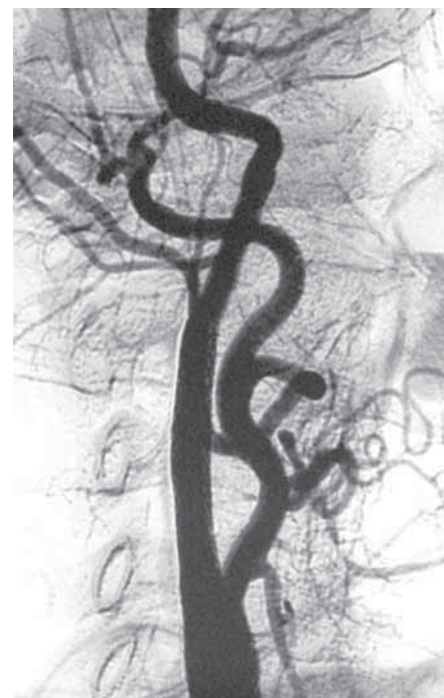kých komplikací, aby bylo oprávněno tyto intervence provádět [20,21].

Extrakardiální intervence by na první pohled měly být záležitostí spíše angiologů či intervenčních radiologů. Do značné míry tak tomu i reálně je. Přesto existuje několik faktorů, které tyto pacienty vedou velmi často do rukou intervenčních kardiologů:

1. pacienti přicházející do nemocnice se symptomatickou ischemickou chorobou srdeční trpí často generalizovanou aterosklerózou se symptomy i v dalších tepenných etážích. Výhodou pak je, pokud jeden katetizační tým je schopen (často i během jedné intervence) zasahovat i v dalších tepenných povodích, a tím pacientovi ulevit v nejkratším možném čase a v rámci jednoho pracoviště (jednoho výkonu).
2. všechny katetizační techniky mají společný základ, a to ať už jsou prováděny v jakýchkoliv lokalizacích.
3. intervenční kardiologové se za léta bouřlivého rozvoje oboru (především v období let 1993–2003) dostali díky vysokému počtu výkonů prováděných v ČR na vynikající technickou úroveň. Ta pak představuje nezbytný základ pro úspěšné zvládnutí intervencí i v extrakardiálních lokalizacích. Na druhou stranu však tento postup nezbytně vyžaduje mezioborovou spolupráci, a to především s angiologem, radiologem a neurologem. Výše jmenované předpoklady vedly k rutinnímu provádění extrakardiálních intervencí na některých kardiologických pracovištích, a to především v oblasti karotických a renálních tepen (obr. 8–11) [22, 23]. V ojedinělých případech jsou pak referovány i výsledky katetizačních intervencí při disekcích aorty, aneuryzmatech aorty nebo rekoarktaci aorty [24].

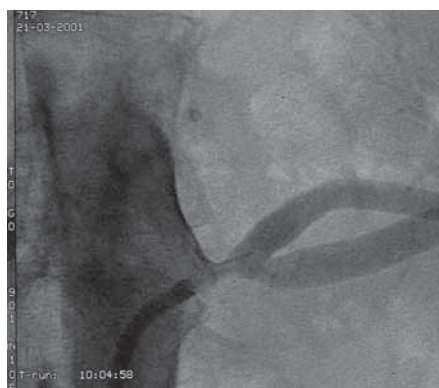

Obr. 8. Angiogram stenotické karotické tepny.

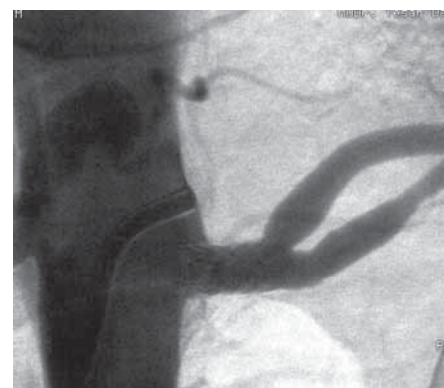


Obr. 9. Angiogram původně stenotické karotické tepny po implantaci stentu.

Česká intervenční kardiologie se stále dynamicky rozvíjí a sleduje všechny hlavní trendy v oboru, a to i v rámci mezinárodního kontextu. Do klinické praxe všech větších kardiologických pracovišť by však kromě léčebně-preventivní činnosti měl neodmyslitelně patřit i výzkum. V zahraničí tomu tak na většině pracovišť je. Zdá se mi, že pokud česká intervenční kardiologie má v některém segmentu oproti zahraničí značné rezervy, pak je to právě přístup k výzkumu a v důsledku toho i malé množství původních českých prací na mezinárodně srovnatelné a publikovatelné úrovni. Trend značného důrazu na výzkumnou práci je v zahraničí zřejmý, dlouhodobý a stále se rozvíjející. Pokud máme i my být považováni za vyspělou zemi, pak nezbude, než se k tomuto trendu připojit.



Obr. 10. Angiogram stenotické renální tepny.



Obr. 11. Angiogram původně stenotické renální tepny po implantaci stentu.

Literatura

1. Roentgen WK. Über eine neue Art von Strahlen (Vorläufige Mitteilung). Sitzungsber Physik Med Ges Wurzburg 1895; 137: 132–141.
2. Forsmann W. Die Sondierung des rechten Herzen. Klin Wschr 1929; 8: 2085–2087.
3. Klein O. Zur Bestimmung des zirkulatorischen Minutenvolumens nach dem Fickschen Prinzip. Munch Mediz Wschr 1930; 77: 1311–1312.
4. Gruntzig A. Transluminal dilatation of coronary-artery stenosis. Lancet 1978; 58: 56.
5. Sigwart U, Puel J, Mirkovitch V et al. Intravascular stents to prevent occlusion and restenosis after transluminal angioplasty. N Engl J Med 1987; 316: 701–706.
6. Kim YH, Park SW, Lee CW et al. Comparison of sirolimus-eluting stent, paclitaxel-eluting stent, and bare-metal stent in the treatment of long coronary lesions. Catheter Cardiovasc Interv 2006; 67: 181–187.
7. Ehrlein C. Promises of biodegradable stent. Catheter Cardiovasc Interv 2007; 69: 739.

- 8.** Veselka J, Tesař D, Urbanová T et al. Katetrizační léčba nemocných se stabilní anginou pectoris. Výsledky 662 koronárních angioplastik. *Vnitř Lék* 2000; 46: 851–855.
- 9.** Veselka J, Tesař D, Urbanová T et al. Intervenční léčba nemocných s nestabilní anginou pectoris nebo non Q-infarctem myokardu refrakterních k medikamentózní terapii: výsledky 434 případů. *Cardiol* 2001; 10: 7–14.
- 10.** Veselka J, Tesař D, Urbanová T et al. Katetrizační léčba akutního infarktu myokardu: zhodnocení 100 konsekutivních pacientů. *Čes Radiol* 2001; 55: 174–178.
- 11.** Veselka J, Duchoňová R, Zemánek D. Kombinace antegrádní a retrográdní rekanalizace chronicky uzavřené věnčité tepny. *Cor Vasa* 2008; 50: 11.
- 12.** Blaško P, Veselka J, Zemánek D et al. Perkutánní koronární intervencí nechráněného kmeňa levéj věnčitéj tepny: 1-ročné sledovanie. *Cor Vasa* 2007; 49: 8.
- 13.** Adla T, Neuwirth J, Veselka J, et al. Steep learning curve of exclusion significant coronary stenosis with DSCT coronary angiography assessment in high risk patients. *Circulation* 2008; in press.
- 14.** Zemánek D, Veselka J. Coronary anomalies – a short review. *CEJMed* 2007; 2: 140–153.
- 15.** Zemánek D, Veselka J, Kautznerová D, Tesař D. The anomalous origin of the left coronary artery from the right aortic sinus: is the coronary angiography still a „gold standard“? *Int J Cardiovasc Imaging* 2005; 17: 1–7.
- 16.** Veselka J, Tesař D, Honěk T et al. Perkutánní balonková perikardiotomie jako alternativa chirurgické fenestrace perikardu. *Cor Vasa* 2002; 44: 381–383.
- 17.** Veselka J. Některé změny v pohledu na léčbu hypertrofické obstrukční kardiomyopatie. *Cor Vasa* 1999; 41: 344–346.
- 18.** Veselka J, Duchoňová R, Páleníčková J et al. Impact of ethanol dosing on long-term outcome of alcohol septal ablation for obstructive hypertrophic cardiomyopathy: A single-center, prospective, and randomized study. *Circ J* 2006; 70: 1550–1552.
- 19.** Duchoňová R, Veselka J, Linhartová R. Balonková valvuloplastika aortální chlopně – zapomenutá metoda či naděje pro vysoce rizikové seniory? *Cor Vasa* 2008; in press.
- 20.** Honěk T, Tomek A, Šrámek M et al. Foramen ovale patens jako příčina paradoxní embolizace u potápěčů. Možnosti screeningu, terapeutická a preventivní doporučení. *Prakt Lék* 2007; 87: 48–51.
- 21.** Švejda J, Veselka J, Šváb P. Echokardiografický obraz uzavěru defektu septa siní typu ostium secundum Amplatzovým okluderem. *Cor Vasa* 2007; 49: 87.
- 22.** Veselka J, Černá D, Zimolová P et al. Thirty-day outcomes of direct carotid stenting with cerebral protection in high-risk patients. *Circ J* 2007; 71: 1468–1472.
- 23.** Textor SC. Renovascular hypertension in 2007: where are we now? *Curr Cardiol Rep* 2007; 9: 453–461.
- 24.** Sedláková M, Lisý J, Veselka J. Magnetická rezonance u dospělých pacientů s rekoarktací aorty. *Cor Vasa* 2006; 48: 333.

prof. MUDr. Josef Veselka, CSc., FESC, FSCAI

Kardiologické oddělení FN v Motole, Praha

www.fnmotol.cz

veselka.josef@seznam.cz