

KLINICKÁ KARDIOLOGIE (OBRAZOVÝ TEXT)

CURRENT MEDICAL LITERATURE LTD, LONDON 1998, 438S.

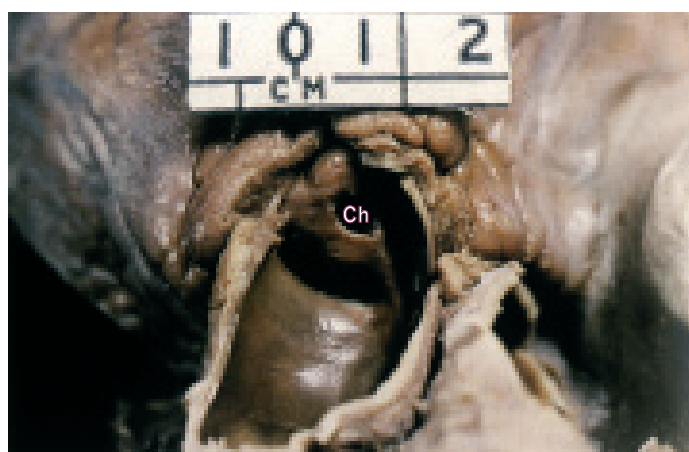
STENÓZA PLICNICE

George C. Sutton, Kanu Chatterjee

Patofyziologie

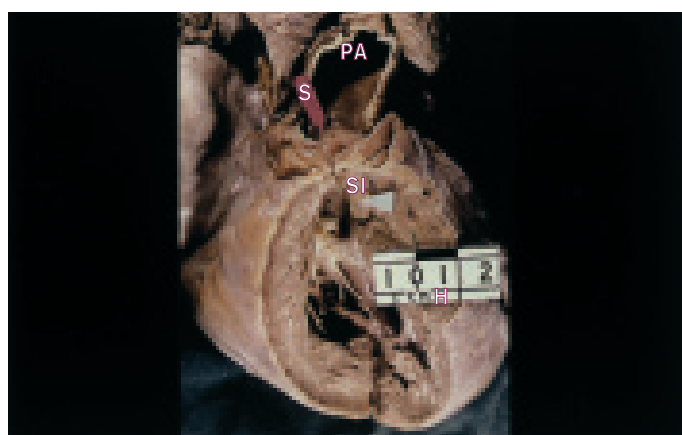
Obstrukce výtokového traktu pravé komory může být uložena na úrovni pulmonální chlopně nebo jako zúžení infundibulární části pravé komory, nebo na obou místech. U valvulární stenózy plicnice je chlopeň obvykle

trojčipá a cípy jsou srostlé podél okrajů a vytvářejí blokující přepážku (1). Zbytkový otvor se může různit rozměrem 2–10 mm (2) a chlopeň se stává ztlustšlou a kalcifikovanou. Časem se vyvíjí hypertrofie pravé ko-



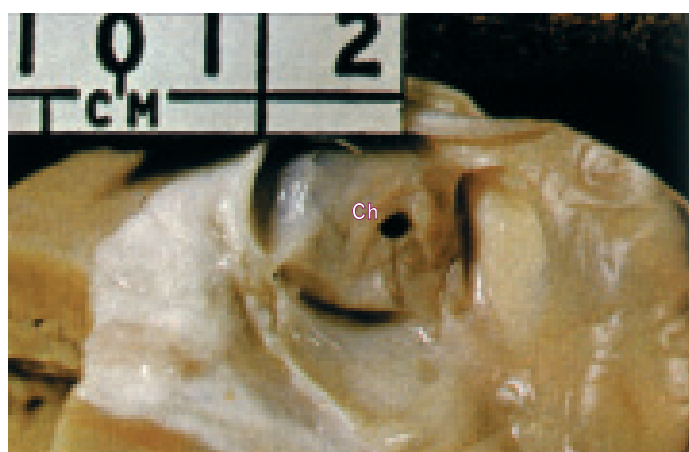
1. Středně těžká stenóza plicnice v pohledu ze shora otevřenou plicnicí.

Ch – chlopeň



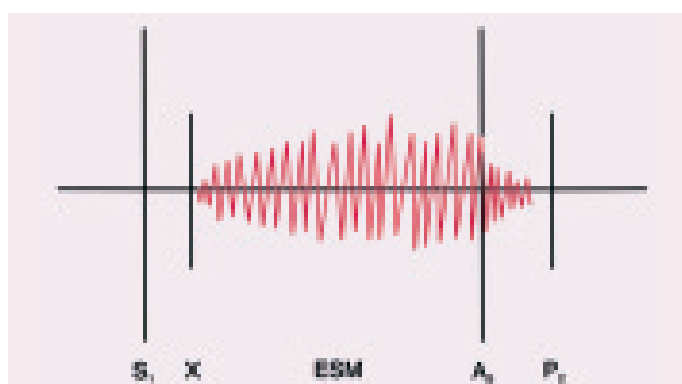
3. Kritická stenóza (červená šipka) a sekundární infundibulární stenóza (bílá šipka) vlivem závažné hypertrofie pravé komory (stěna komory je tlustší než 1 cm).

S – kritická stenóza chlopně, PA – plicní arterie, SI – sekundární stenóza infundibula, H – hypertrofická pravá komora



2. Těžká stenóza plicnice v pohledu ze shora otevřenou plicnicí.

Ch – chlopeň

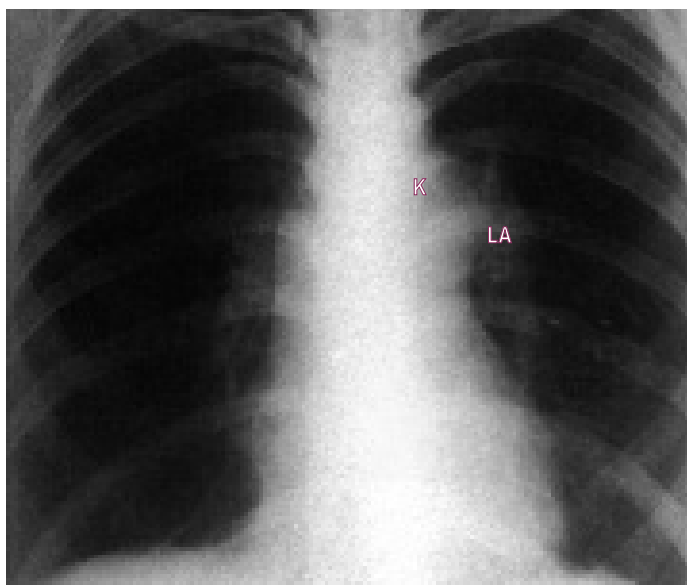


4. Auskultační nález u stenózy plicnice. Charakteristický je dlouhý ejekční systolický šelest (ESM) často zabírající aortální složku druhé ozvy (A_2), nicméně končící před plicní komponentou druhé ozvy (P_2). Může být slyšet ejekční klik (X), který má nižší intenzitu během inspiria.

mory (3), i když je ústí jen mírně zúžené. Postupně vzniká nad obstrukcí dilatace plicních arterií. Vzácně může být příčinou stenózy karcinoidní syndrom.

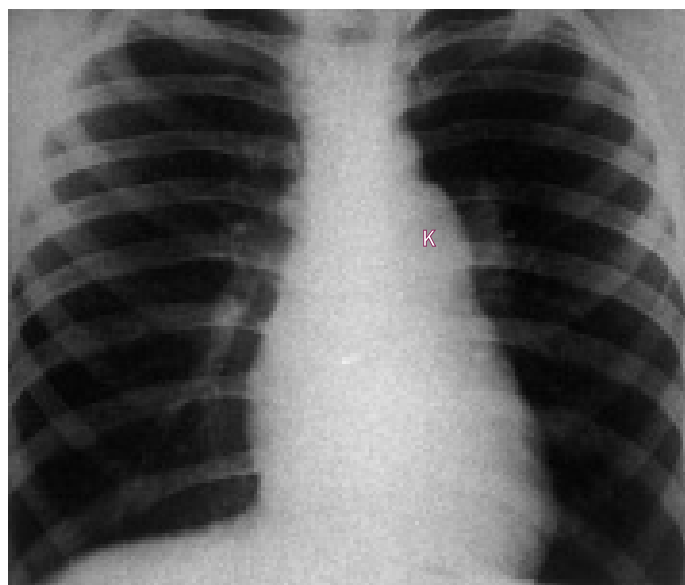
Infundibulární stenóza může být zaviněna hypertrofií výtokového traktu (3). Vzácně má obstrukce původ v zevním stlačení nádorem nebo abe-

rančním svalovým svazkem uvnitř pravé komory. Infundibulární stenóza může vzniknout u pacientů s velkým levo-pravým zkratem u defektu komorového septa nebo u hypertrofické kardiomyopatie. Při obstrukci výtokového traktu se objevuje tlakový gradient – čím těžší je obstrukce, tím vyšší gradient. U hemodynamicky významné obstrukce vzniká sekundární



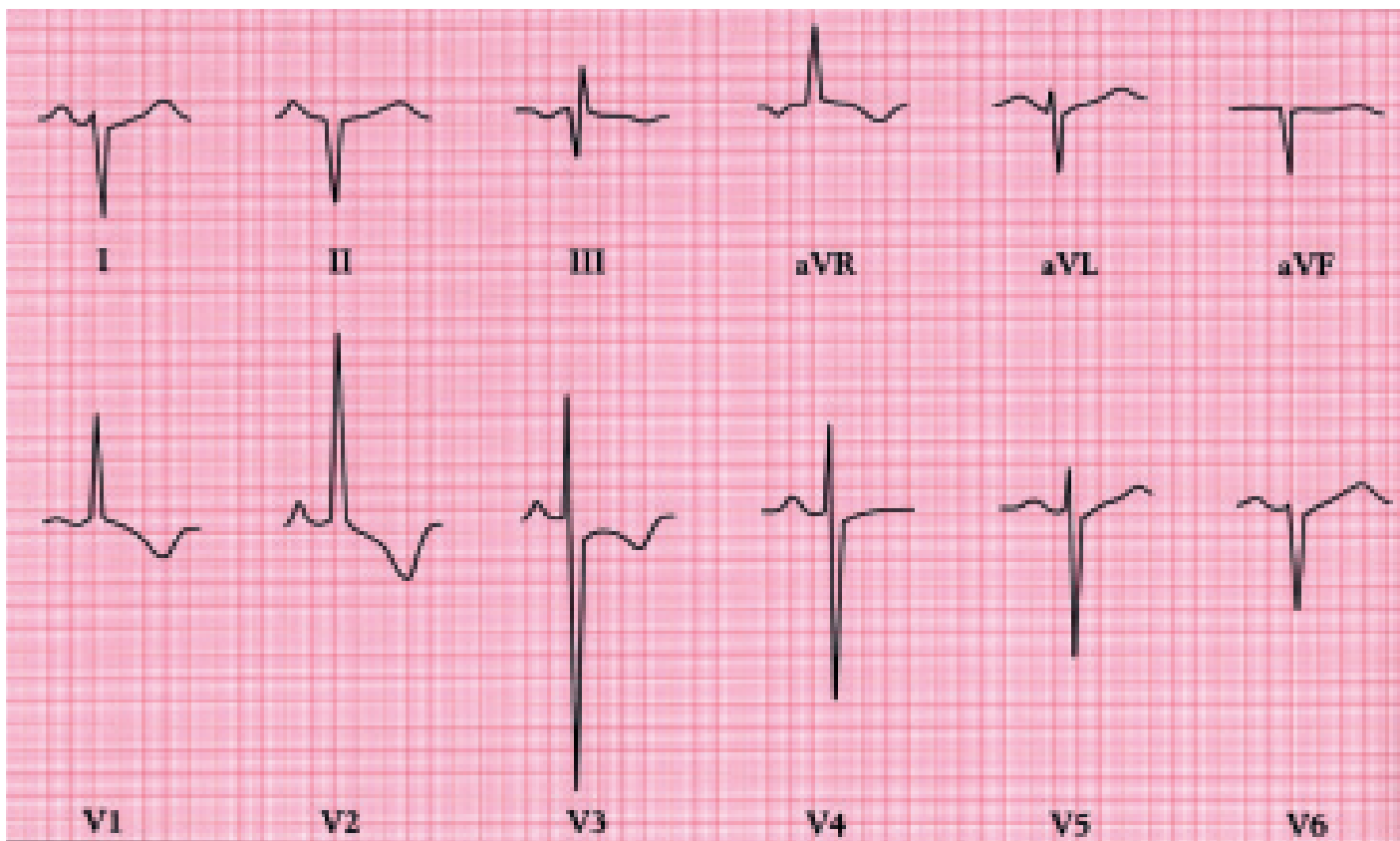
5. Skiagram u lehké stenózy ukazuje poststenotickou dilataci plicnice a prominující levou plicní arterii.

K – široký kmen plicnice, LA – široká levá plicní arterie



6. Skiagram ukazuje zřetelnou poststenotickou dilataci levé plicní arterie.

K – široký kmen plicnice



7. EKG u těžké stenózy plicnice ukazuje hluboký kmit S ve svodu I, vysoký kmit R ve V1,2 a inverze vln T v pravých hrudních svodech.

hypertrofie pravé komory. Konečným výsledkem nekorigované těžké obstrukce výtokového traktu pravé komory je selhání pravé komory.

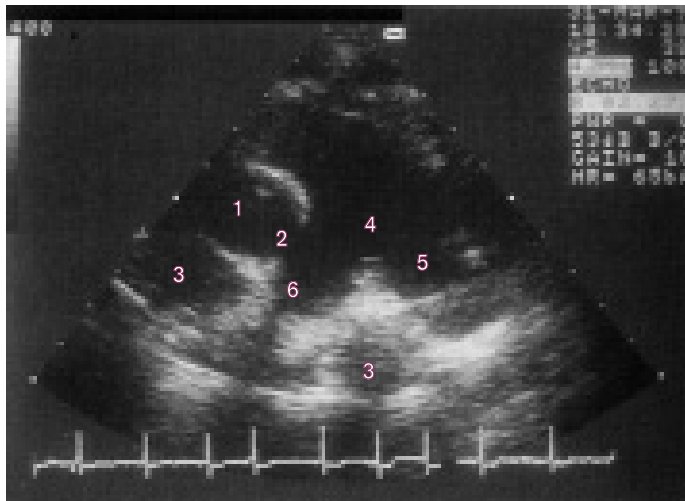
Klinický obraz

Subjektivní příznaky

Většina dospělých se stenózou pulmonální chlopně popírá i při výrazné obstrukci obtíže. Příležitostně mohou mít dušnost a únavnost. Angina pectoris a synkopy poukazují na těžkou obstrukci podobně jako vznik selhání pravé komory.

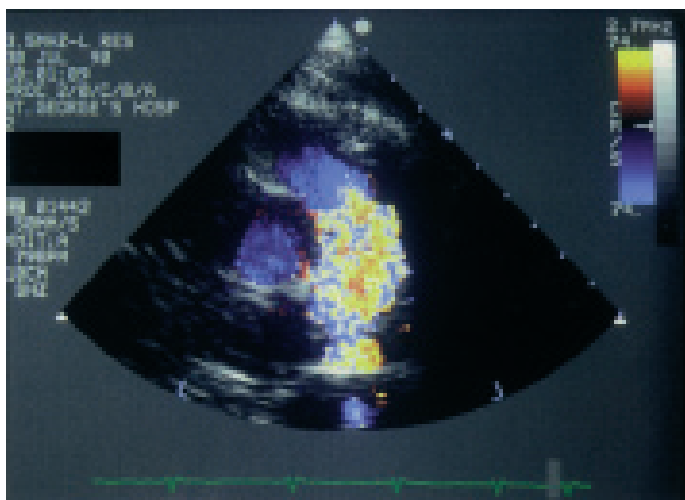
Objektivní příznaky

Většina nemocných s obstrukcí výtokového traktu pravé komory v dospělém věku je odhalena nálezem šelestu. Šelest je ejekčního typu a končí před uzávěrem pulmonální chlopně. U lehkých a středně těžkých stenóz

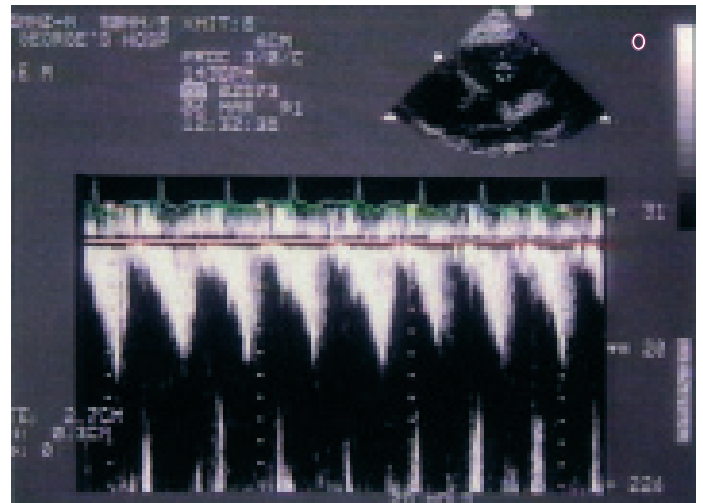


8. 2D-parasternální pohled v krátké ose ukazuje středně ztlustělou pulmonální chlopeň a rozšířenou proximální plicní arterie (poststenotickou dilataci) u dítěte se středně těžkou stenózou pulmonální chlopně.

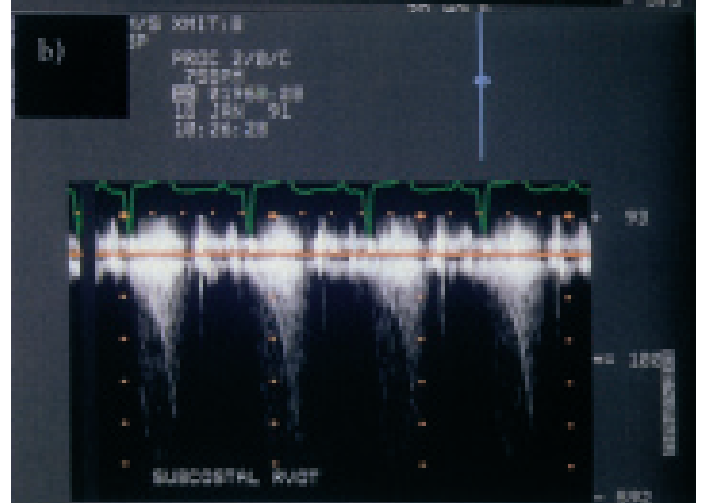
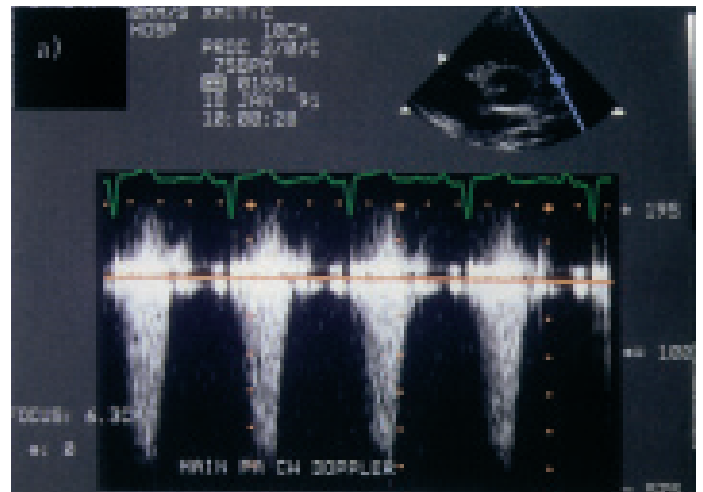
1 – výtokový trakt PK, 2 – chlopeň plicnice, 3 – aorta, 4 – kmen plicnice, 5 – levá větev, 6 – pravá větev plicnice



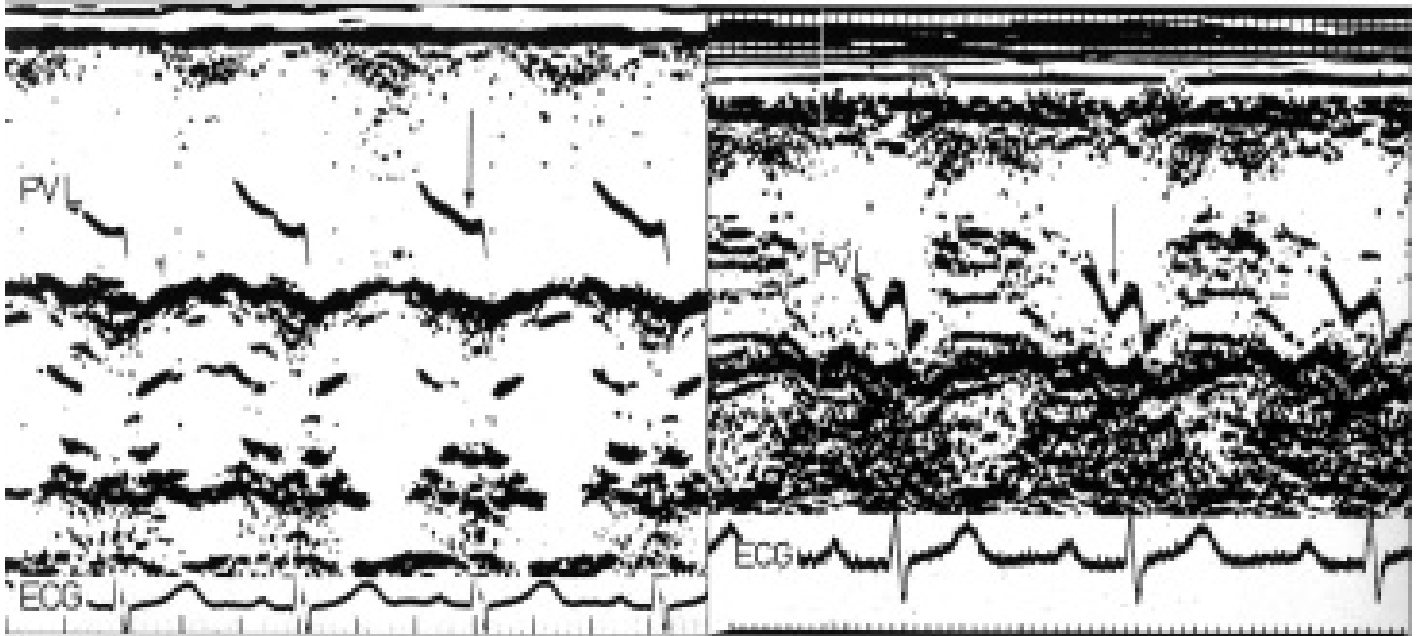
9. 2D-parasternální pohled v krátké ose barevným dopplerovským vyšetřením ukazuje turbulentní tok distálně od chlopně plicnice u dítěte s lehkou stenózou plicnice.



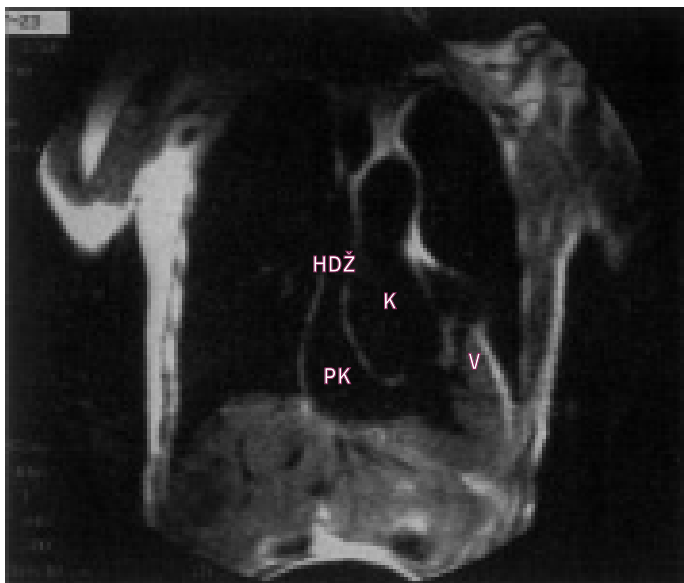10. S narůstající tíží stenózy se u pacienta vyvine určitá infundibulární hypertrofie, která vede k přidatnému gradientu ve výtokovém traktu, který se zvětšuje během systolické kontrakce svalů. Pro znázornění je nejlepší barevné dopplerovské vyšetření s charakteristickým spektrálním obrazem.



11. Těžká stenóza plicnice objevená náhodně u dospívajícího. a) Kontinuální spektrální dopplerovské vyšetření ukazuje výtokovou rychlost 5 m/s, odpovídající vrcholovému systolickému gradientu 100 mm Hg. b) Při zaměření ultrazvukového paprsku podél výtokového traktu pravé komory se ukazuje dynamický infundibulární gradient s vrcholovou endsystolickou hodnotou okolo 65 mm Hg.

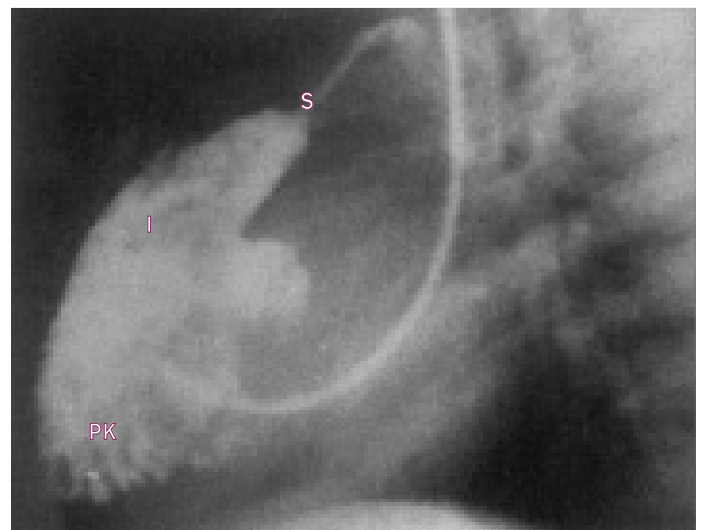


12. M-mode chlopně plicnice ukazuje normální sestupný dip (šipka na levém panelu) v síňové systole. Na pravém panelu je dip výrazný (šipka) a poukazuje na přítomnost široké vlny „a“ pravé komory u pacienta s těžkou stenózou plicnice.



13. Obraz spin echa v koronární rovině u 70letého pacienta se stenózou plicnice jako součástí nekorigované Fallotovy tetralogie. Pravá komora je hypertrofická, infundibulum je zúženo a ztlustěno, s poststenotickou dilatací kmene plicnice. Dilatovaný aortální kořen.

PK – pravá komora, HDŽ – horní dutá žíla, K – kořen aorty, V – výtokový trakt PK



14. Angiogram pravé komory v laterální projekci u stenózy plicnice ukazuje ztlustělou a vyklenutou chlopeň s centrálním systolickým jetem.

PK – pravá komora, I – infundibulum, S – stenóza

je druhá ozva abnormálně široce rozštěpena v expiraci, a rozštěp se dále rozšíří při inspiraci, jako u normálních pacientů. Šířku rozštěpu určuje tíže stenózy, čím širší rozštěp tím těžší stenóza (4). Pulmonální uzávěr přestává být slyšitelný, když je stenóza velmi těžká. Při náhlém zastavení pohybu abnormální pulmonální chlopně na začátku systoly vzniká plicnicový ejekční klik. Infundibulární stenóza ejekční klik nemá. Přidruženou hypertrofií pravé komory můžeme poznat palpací a na venózním pulzu je abnormálně výrazná vlna „a“.

Vyšetření Radiologie

Na skiagramu vidíme u stenózy plicnice normální velikost srdce s poststenotickou dilatací kmene plicnice, charakteristiky pokračující na levou větev (5). Dilatace v některých případech může být výrazná (6). Někdy vidíme plicní oligemii.

Elektrokardiografie

U lehké nebo středně těžké stenózy bývá EKG normální. U těžké stenózy je obvyklá hypertrofie pravé komory (7). U velmi těžkých případů s dilatací pravé komory jsou současně přítomny známky zvětšení pravé síně.

Echokardiografie

2D-znázornění u lehkých stenóz dá obvykle normální výsledek. U těžších případů můžeme vidět ztlustění a vyklenutí chlopně v systole, společně s dilatací proximálních plicních tepen a hypertrofií pravé komory (8). Barevné dopplerovské vyšetření ukáže turbulentní tok v plicnici (9) a kontinuální dopplerovské vyšetření může být užito ke změření rychlosti. Někdy může být obtížné odlišit chlopněvou patologii od normálního avšak vyššího tepového výdeje u zdravých dětí.

Transvalvární gradient měříme u těžších případů kontinuálním dopplerovským vyšetřením. Při vzniku sekundární infundibulární obstrukce ve vý-

tokovém traktu lze zjistit přídatnou rychlostní komponentu buď položením vzorku pulzního dopplerovské vyšetření do pravého výtokového traktu, nebo jako dvojitou denzitu na kontinuálním záznamu (10,11).

U lehké stenózy plicnice je M-mode normální. U střední a těžké obstrukce echo pulmonální chlopně ukáže zřetelně přehnaný tvar dipu vlny „a“ (12). V extrémních případech se zdá, že se chlopně úplně otevírá až po síňové kontrakci a před kmitem R na EKG. Ve většině případů i těžkých stenóz není na M-modu echokardiografický důkaz pravokomorové hypertrofie. Může být ztlustělé septum a echa z přední stěny pravé komory neobvykle výrazná. Pohyb septa má normální směr pokud pravá komora porávena sekundární trikuspidální regurgitací neselhává.

Zobrazení magnetickou rezonancí

MRI popíše chlopně plicnice a anatomii plicní tepny (13).

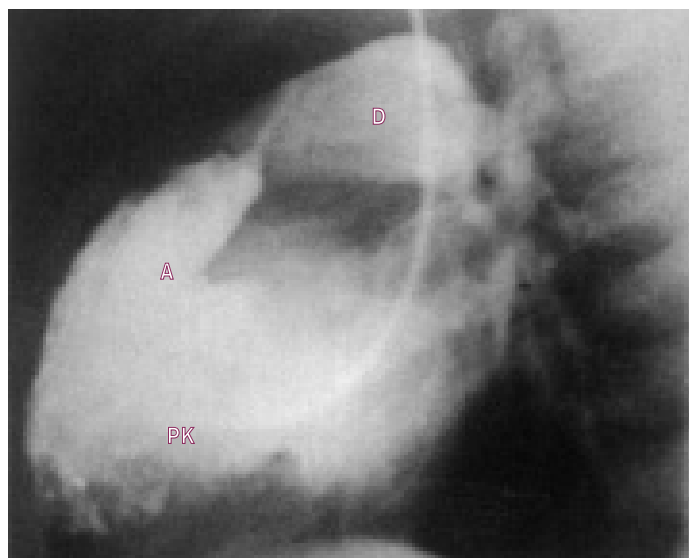
Srdeční katetrizace a angiografie

Obstrukci výtokového traktu pravé komory při katetrizaci odhalí difference systolických tlaků a také zjistí místo obstrukce.

Angiografie pravé komory určí polohu obstrukce na úrovni chlopně (14), infundibula nebo v dutině pravé komory. U chlopněvé stenózy jsou její cípy ztlustěné, v systole vyklenuté, s centrálním jetem a poststenotickou dilatací plicnice (15).

Základy léčení

Většina mladých pacientů je léčena katérovou valvuloplastikou. Těžká stenóza vyžaduje chirurgickou valvulotomii.



15. Jiný rámeček od téhož pacienta ukazuje poststenotickou dilataci plicní arterie.

PK – pravá komora, A – plicní arterie, D – poststenotická dilatace

příště
Fallotova tetralogie