

KLINICKÁ KARDIOLOGIE (OBRAZOVÝ TEXT)

CURRENT MEDICAL LITERATURE LTD, LONDON 1998, 438S.

PERZISTUJÍCÍ TEPENNÁ DUČEJ

George C. Sutton, Kanu Chatterjee

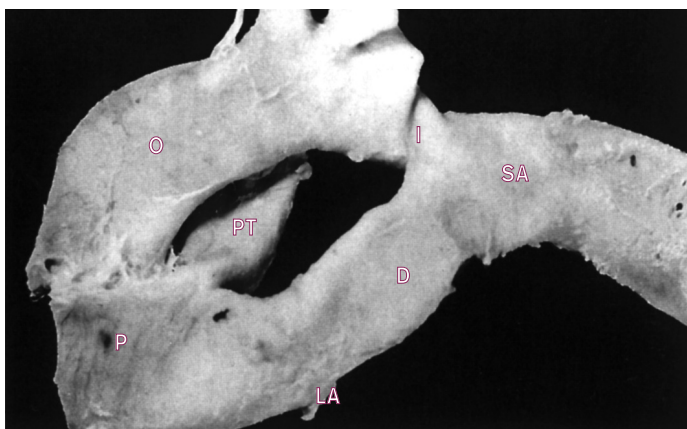
Patofyziologie

Perzistující tepenná dučej spojuje proximální levou plicní tepnu s obloukem aorty právě distálně od odstupu levé podklíčkové tepny a tvoří spojení mezi plicním a systémovým oběhem, které trvá během celého fetálního života až do neonatální periody (1). Normálně se uzavírá krátce po porodu, ale může – z ne dosti přesně známých důvodů – přetrvávat otevřená celý život. Z dětí, které mají perzistující tepennou dučej, malá část vykazuje další srdeční abnormality. Při normální plicní cévní rezistenci způsobuje levo-pravý zkrat přes otevřenou dučej objemové přetížení levé síně a komory a nepřetěžuje pravé oddíly. Se zvyšující se plicní cévní rezistencí se velikost levo-pravého zkratu zmenší. Převýší-li plicní cévní rezistence systémovou cévní rezistenci, dochází k pravo-levému zkratu směřujícímu převážně do sestupné aorty.

Klinické příznaky

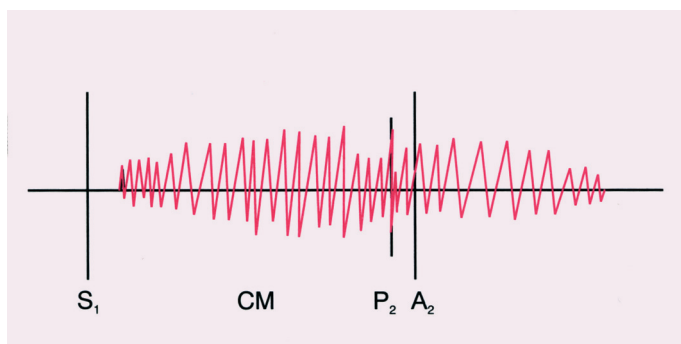
Subjektivní příznaky

Vada je u dospělých vzácná, protože je chirurgicky upravena v dětství. Dospělí s perzistující tepennou dučejí jsou obvykle bez příznaků a vada je odkryta náhodně nálezem šelestu. Pacienti s dlouhotrvajícím těžkým levo-pravým zkratem jsou dušní a může se vyvinout manifestní srdeční selhání, především v následku vzniku fibrilace síní.



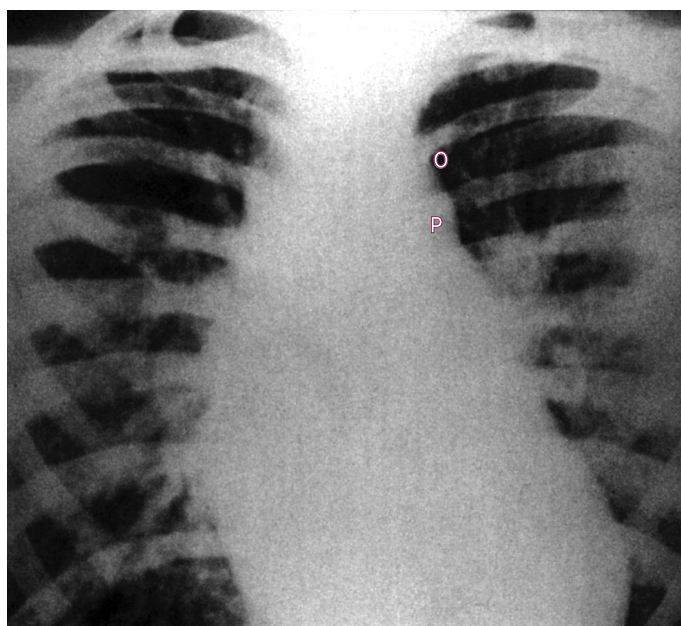
1. Patologický vzorek perzistující tepenné dučej.

P – plicnice, O – oblouk aorty, PT – pravá plicní tepna, I – istmus, SA – sestupná aorta, D – dučej, LA – levá plicní artérie



2. Kontinuální šelest během systoly a diastoly. Druhá ozva může být paradoxně rozštěpena.

S₁ – 1. ozva, P₂ – plicní komponenta 2. ozvy, A₂ – aortální komponenta 2. ozvy, CM – kontinuální šelest



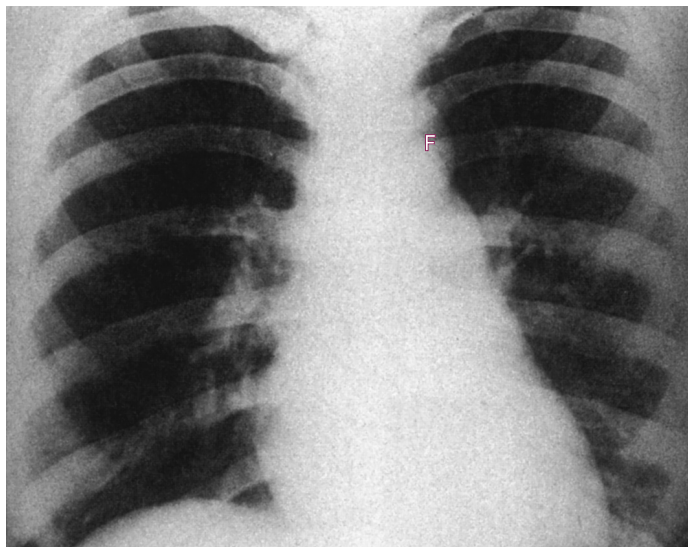
3. Skiagram pacienta s dučejí a velkým levo-pravým zkratem ukazuje zvětšené srdce a plicní kmen, prominující aortální knoflík a zřetelnou plicní pleteru.

O – mírné rozšíření aortálního oblouku, P – rozšíření plicnice

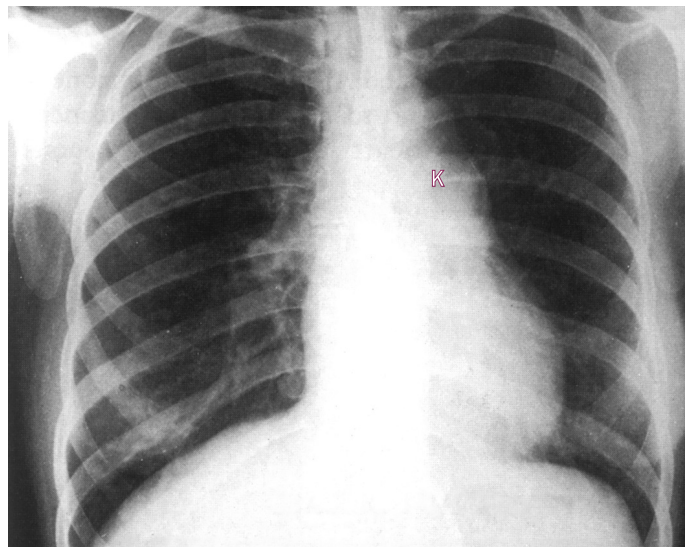
Objektivní příznaky

Objektivní známky levo-pravého zkratu zahrnují kontinuální šelest nejlépe slyšitelný v levé podklíčkové oblasti, který musí být odlišen od venózního

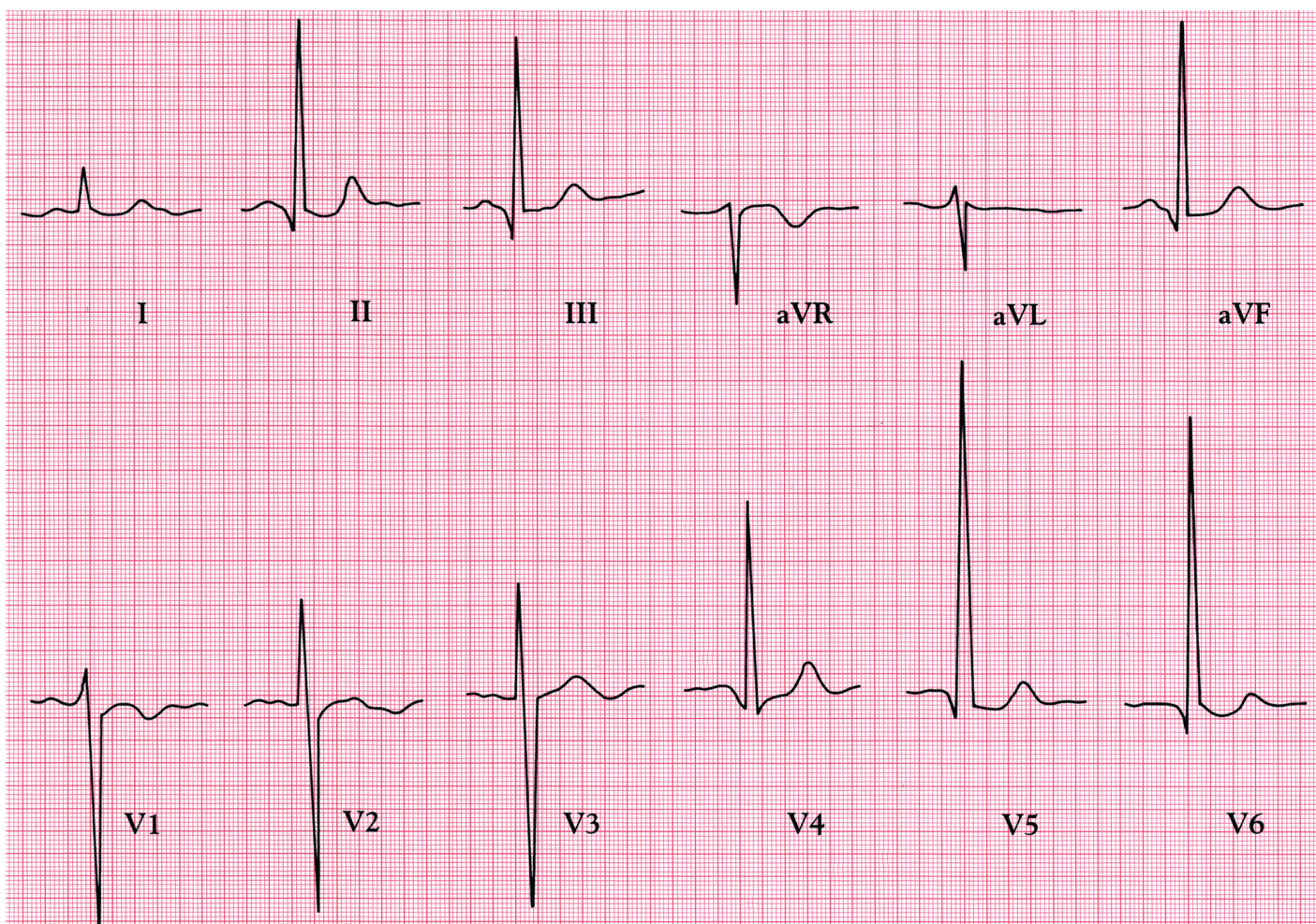
humu. Je-li zkrat malý, nemusí být žádné jiné fyzikální příznaky. Je-li zkrat velký, můžeme palpatovat příkrý vzestup karotického pulzu a hyperdynamický úder hrotu. Může být i mezosystolický průtokový šelest nad mitrální



4. Skiagram ukazuje rozšířenou aortu v místě perzistující dučeje.
F – aortální „infundibulum“ perzistující dučeje

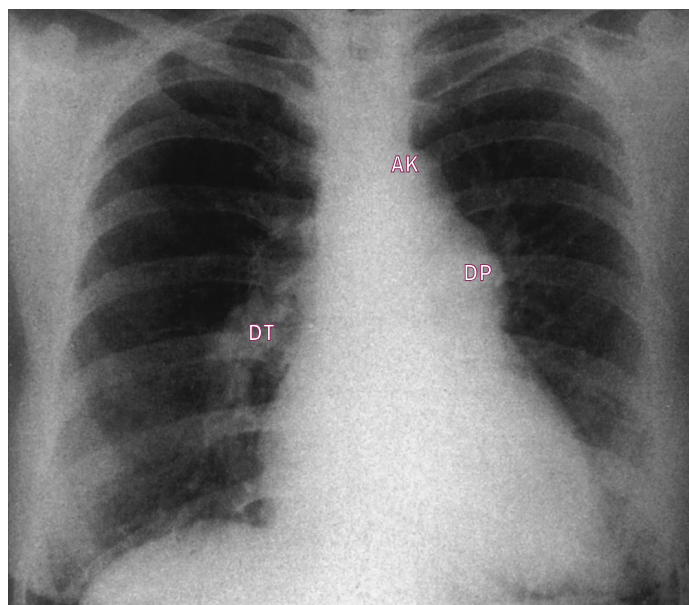


5. Skiagram kalcifikací v perzistující dučeji.
K – kalcifikace



7. EKG ukazuje vysoké kmity R nad levou komorou a hluboké kmity S v protilehlých svodech – obraz diastolického přetížení.

oblastí. V přítomnosti velkého levo-pravého zkratu bývá 2. ozva paradoxně rozštěpena vlivem selektivního prodloužení ejekce levé komory (2). Při plicní hypertenzi je akcentována 2. ozva.



6. Skiagram dučeje s Eisenmengerovou reakcí ukazuje lehce rozšířené srdce, rozšířený kmen plicnice, prominující aortální knoflík. Hilové tepny jsou dilatované, periferní cévy normální.

DT – dilatované tepny hilu, AK – prominující aortální knoflík, DP – dilatovaná plicnice

Pacient s Eisenmengerovou reakcí a perzistující dučejí může být cyanotický, především na dolních končetinách s paličkovými prsty (diferencovaná cyanóza a paličkové prsty). Zbývající fyzikální příznaky zahrnují fyziologický rozštěp 2. ozvy s akcentovanou pulmonální složkou a palpačně hypertrofii pravé komory. Na jugulárním žilním pulzu může promínavat vlna „a“. Můžeme, ale také nemusíme nalézt ejekční systolický šelest a plicní ejekční klik. Časný diastolický šelest vlivem pulmonální regurgitace může být slyšet u pacientů s velkou dilatací centrálních plicních arterií.

Vyšetření Radiologie

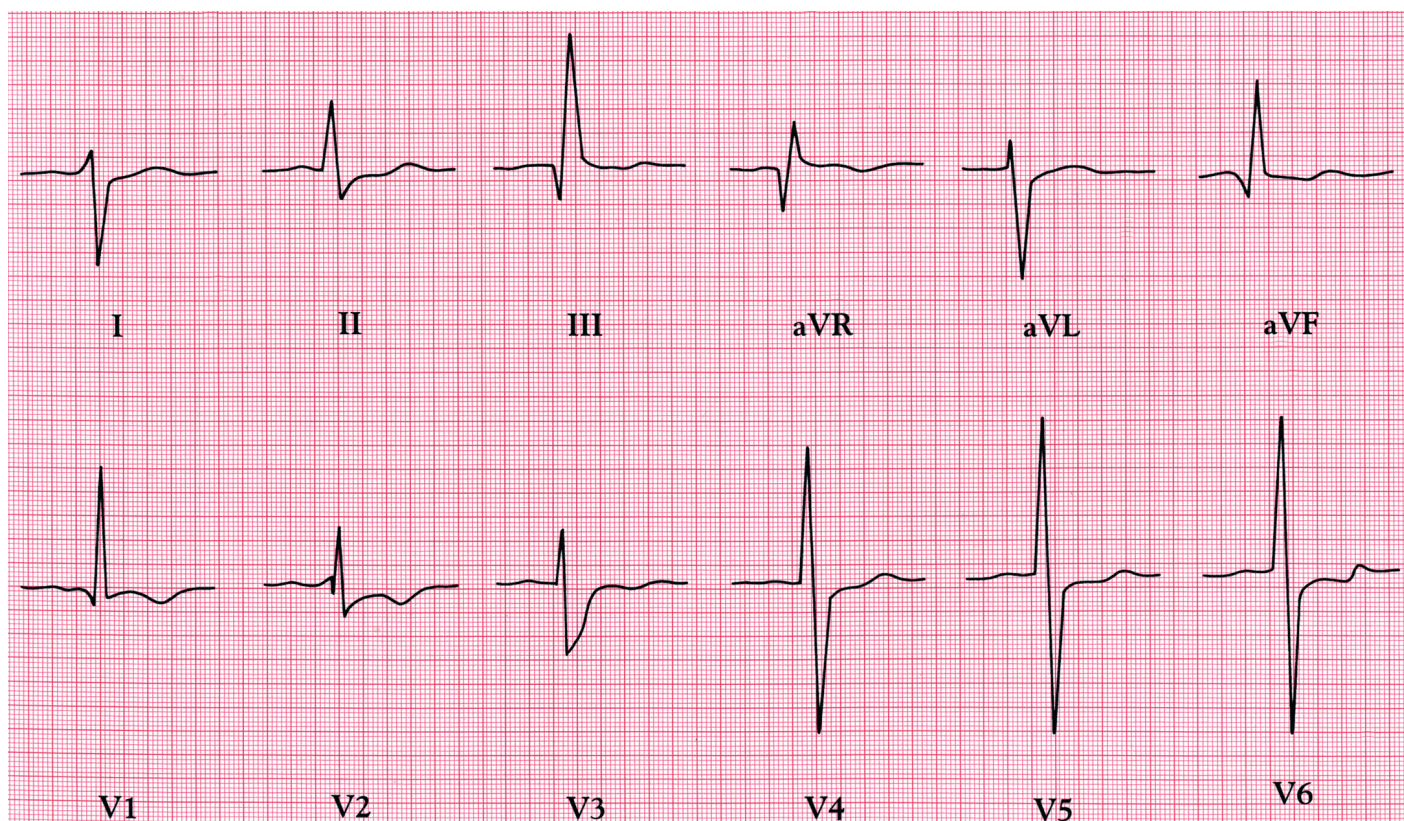
Pacient s velkým levo-pravým zkratem může mít plicní pletoru společně se zvětšením srdce (3).

Aorta je charakteristicky rozšířena v místě duktu (4). Starší pacienti mohou mít v oblasti duktu kalcifikace (5).

Pacient s Eisenmengerovou reakcí může mít normální velikost srdce, ale rozšířené centrální plicní arterie a redukcii kalibru periferních plicních tepen (6).

Elektrokardiografie

Je-li duktus malý, je EKG normální. U velkého zkratu levá komora dilatuje a EKG ukazuje vysoké kmity R ve V_5 a hluboké kmity S ve V_1 (voltážové změny při hypertrofii levé komory) (7). S rozvojem těžké plicní cévní nemoci EKG reflektuje narůstající hypertrofii pravé komory s vysokými kmity R a inverzemi vln T v pravých prekordiálních svodech a hluboké kmity S v levých (8). Deviace osy doprava a blokáda pravého raménka jsou běžnými znaky duktu s těžkou plicní cévní nemocí.



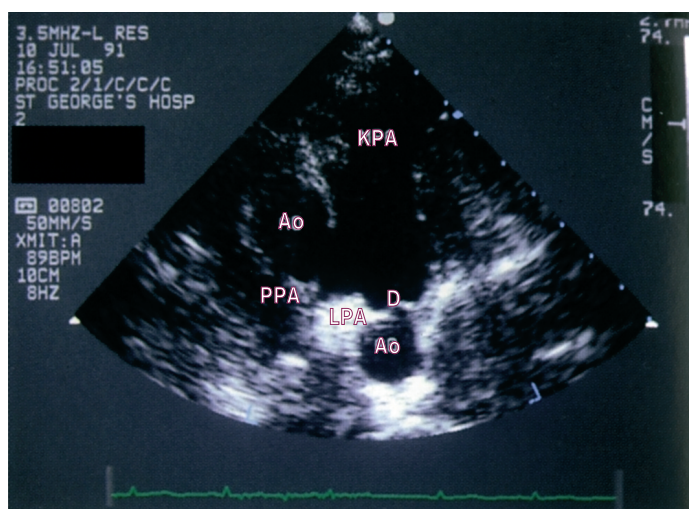
8. EKG při Eisenmengerově reakci – deviace osy doprava, dominantní kmity R a invertované vlny T v pravých hrudních svodech, a hluboké kmity S ve V_5 a V_6 . NB: 1mV = 0,5 cm.

Echokardiografie

Velký otevřený ductus můžeme znázornit buď parasternálním pohledem v krátké ose nebo suprasternálním pohledem (9). Menší léze obvykle nezachytíme, jsou-li však restriktivní, lze je odhalit barevným dopplerovským vyšetřením (10). Kontinuální dopplerovské vyšetření ukáže vlnivý tok během srdečního cyklu (11).

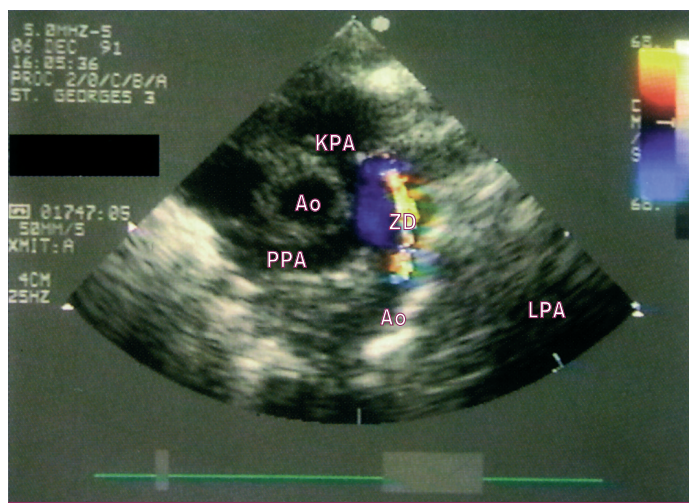
Při velkém levo-pravém zkratu se zvyšuje levokomorová dimenze na konci diastoly konzistentně s velkým tepovým objemem. Je-li zvýšena plicní cévní rezistence, je sklon k ekvalizaci tlaků v aortě a plicní arterii v diastole. To je vidět jako obraz *hlubokých zubů pily* při kontinuálním dopplerovském vyšetření (12).

Při perzistenci fetální cirkulace je velikost ductu skoro taková jako aorty, vzniká charakteristický obraz *tří prstů* s bidirekcionálním zkratem (13). Průkaz pravo-levého zkratu barevným dopplerovským vyšetřením je



9. Parasternální 2D-pohled krátké se u dítěte s perzistující dučejí. Řez ukazuje ascendentní a descendentní větev aortálního oblouku. Dučej spojuje sestupnou hrudní aortu s plicní tepnou na úrovni bifurkace.

Ao – aorta, LPA – levá plicní arterie, PPA – pravá plicní arterie, KPA – kmen plicní arterie, D – dučej



10. Malá perzistující dučej znázorněná barevným dopplerovským vyšetřením. Turbulentní jet teče z descendentní aorty do plicní arterie.

Ao – aorta, LPA – levá plicní arterie, PPA – pravá plicní arterie, KPA – kmen plicní arterie, ZD – zkrat dučejí

obtížný. K potvrzení je potřeba echokardiografický kontrast ukazující průchod mikrobublinek z plicnice do abdominální aorty.

Zobrazení magnetickou rezonancí (MRI)

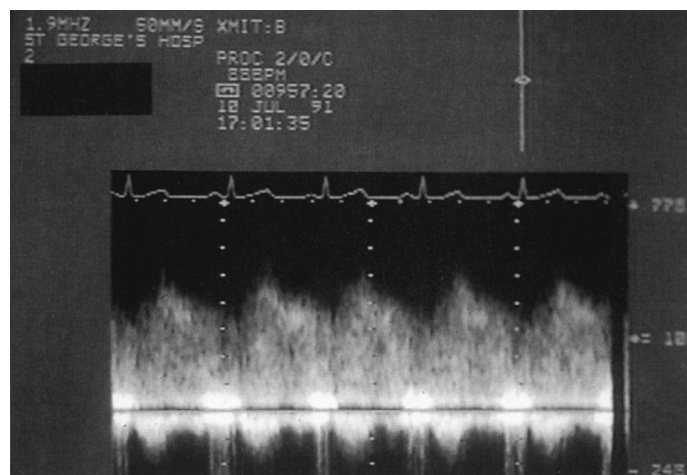
MRI je užitečnou technikou k určení lokalizace a anatomického tvaru ductu (14) a k určení Qp/Qs.

Srdeční katetrizace a angiografie

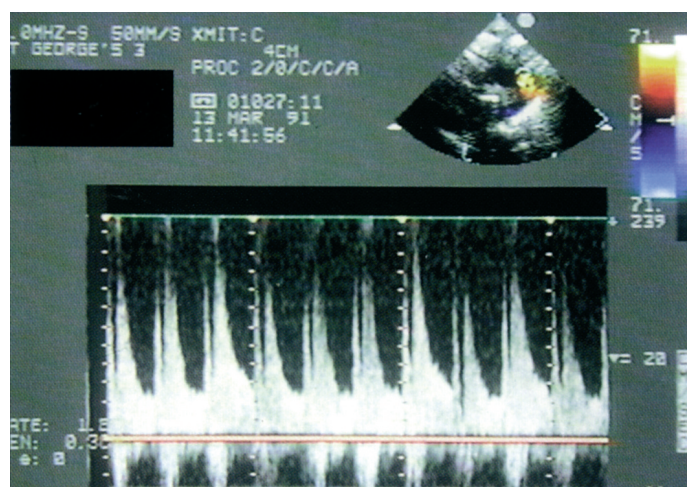
Levo-pravý zkrat může být odhalen *schodkem* kyslíkové saturace v plicnici. Katétr obvykle prochází přímo z levé plicní tepny do sestupné aorty přes ductus (15). Přímou mohou být změřeny zvýšený tlak v plicnici a plicní vaskulární rezistence. Aortogram se užívá k objasnění anatomie dučejce (16,17).

Základy léčení

Všichni pacienti s perzistující tepennou dučejí kromě případů s Eisenmengerovou reakcí by měli podstoupit katérové nebo chirurgické uzavření dučejce. Doporučuje se antibiotická profylaxe infekční endokarditidy.



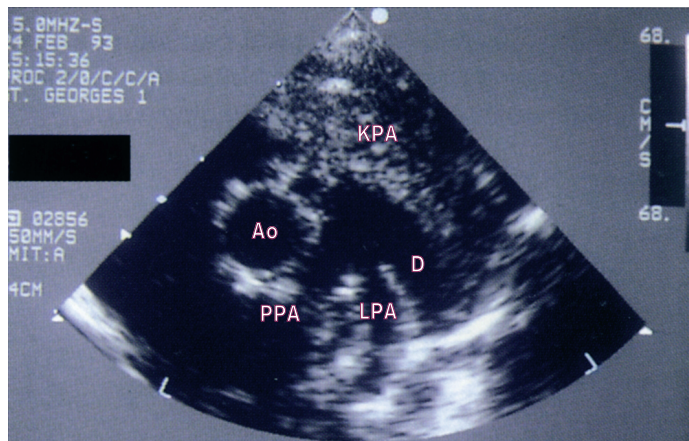
11. Restriktivní charakter malé dučejce – jet je potvrzen kontinuálním spektrálním dopplerovským vyšetřením. Relativně vysoký tlakový gradient mezi aortou a plicní tepnou během celého cyklu dává vznik undulujícímu toku.



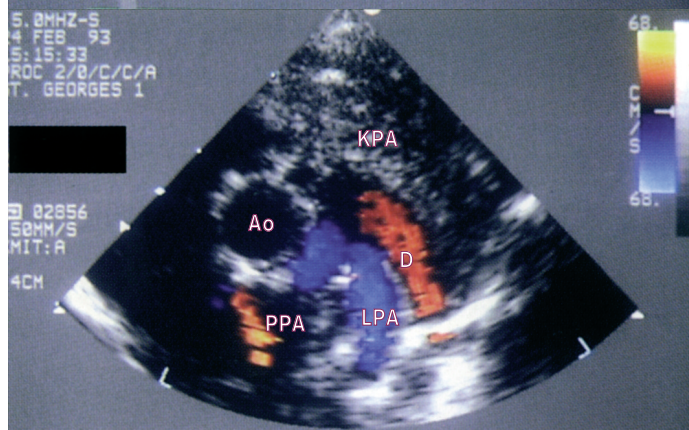
12. U velké dučejce vysoký diastolický tok rychle snižuje aorto-pulmonální tepenný tlakový gradient a vytváří na kontinuálním spektrálním dopplerovském zobrazení vzorec toku s hlubokými zuby pily.

Kardiopulmonální transplantace je jediným řešením Eisenmengerovy situace.

příště
stenóza plicnice

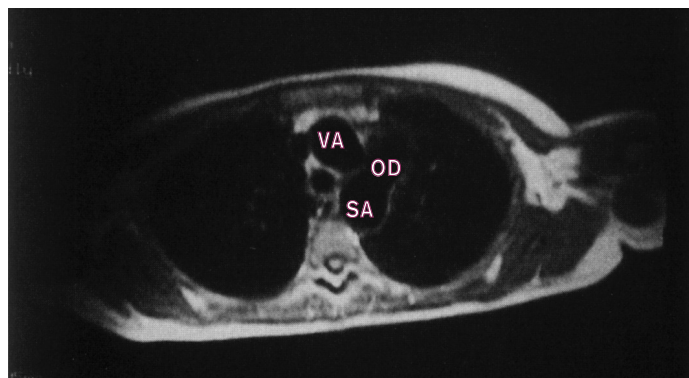


a)

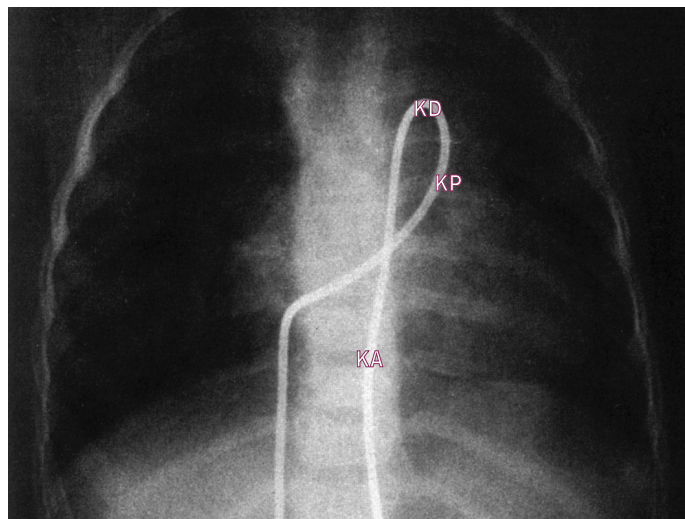


b)

13. a) Přetrvává-li fetální cirkulace, má ductus arteriosus stejnou velikost jako aorta a větvení plicnice, jak ukazuje charakteristický vzhled tří prstů na parasternálním pohledu v krátké ose. b) Barevné dopplerovské vyšetření ukazuje normální (modrou) plicní ejekci s nonrestrikčním levo-pravým (červeným) zkratem přes dučeň
Ao – aorta, LPA – levá plicní arterie, PPA – pravá plicní arterie, KPA – kmen plicní arterie, D – dučeň

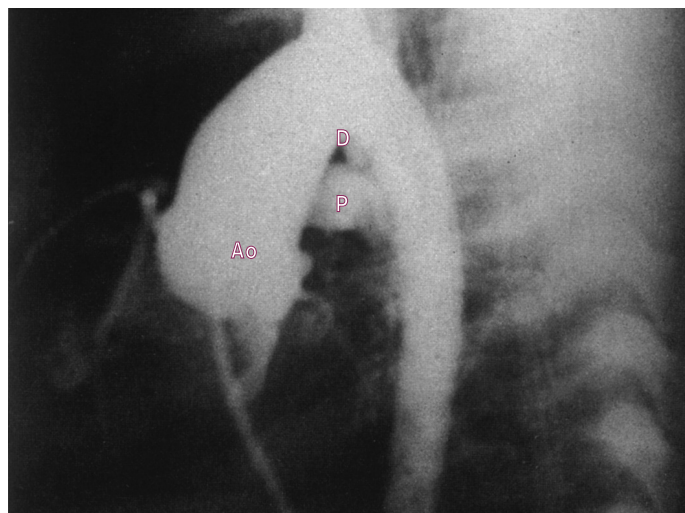


14. MRI-spin-echo otevřené dučeje v transaxiální rovině.
SA – sestupná aorta, VA – vzestupná aorta, OD – široký otevřený duktus



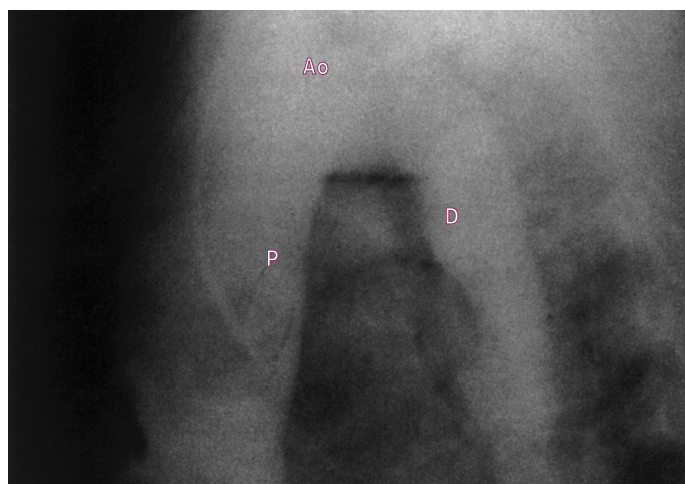
15. Skiagram typické pozice srdečního katétru procházejícího dučeň z plicnice do sestupné aorty.

KD – průchod katétru dučeň, KP – katétr v plicnici, KA – katétr v sestupné aortě



16. Aortogram (laterální projekce) ukazuje malou dučeň.

Ao – aorta, D – dučeň, P – plicnice



17. Aortogram (laterální projekce) ukazuje širokou dučeň.

P – plicnice, Ao – aorta, D – široká dučeň