proLékaře.cz | 27.4.2024

# Klinická kardiologie (obrazový text)

**Current Medical Literature Ltd., London 1998, 438s.**

George C. Sutton, Kanu Chatterjee

# Aortální regurgitace

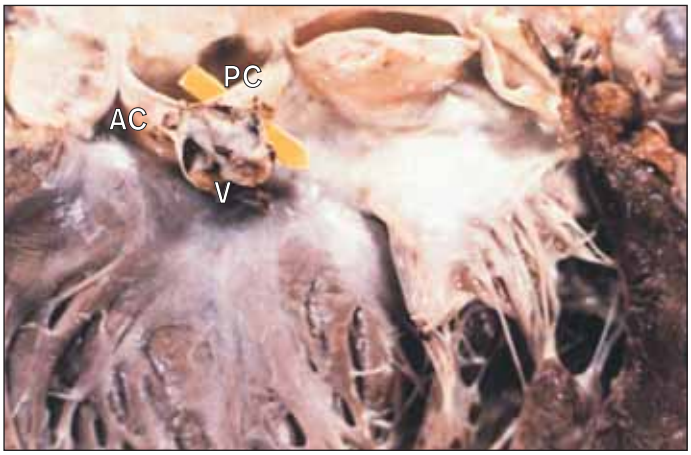


**1. Aortální regurgitace při infekční endokarditidě aortální chlopně s perforací cípu (šipka), na chlopni vidíme vegetaci.**

V – vegetace, AC – aortální cíp, PC– perforace cípu

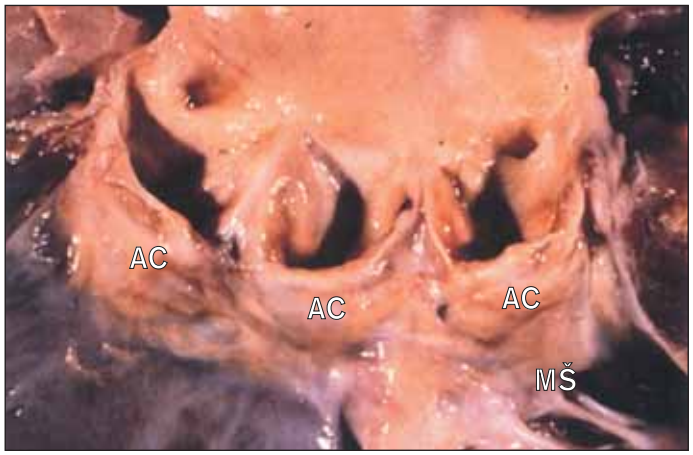


**2. Revmatická aortální regurgitace: všechny 3 cípy jsou fibrotické a retrahované. Koexistence ztluštělých mitrálních šlašinek.**

AC – aortální cíp, MŠ – ztluštělá mitrální šlašinka

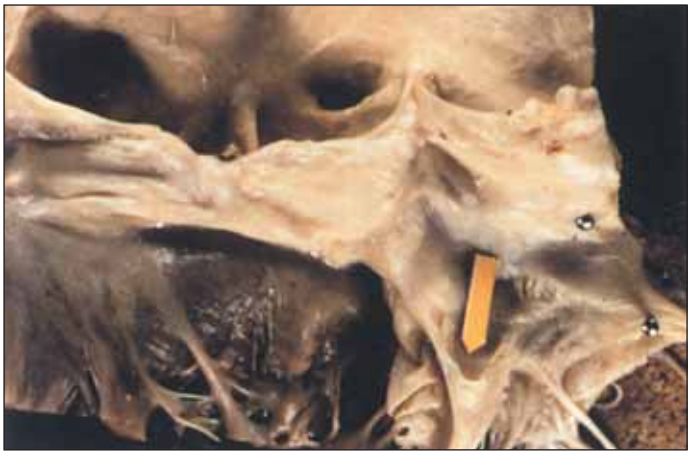

**3. Bikuspidální aortální chlopeň s puklinou největšího cípu vedoucí k lehké aortální regurgitaci. Poškození komorového povrchu předního cípu mitrální chlopně jetem (šipka).**

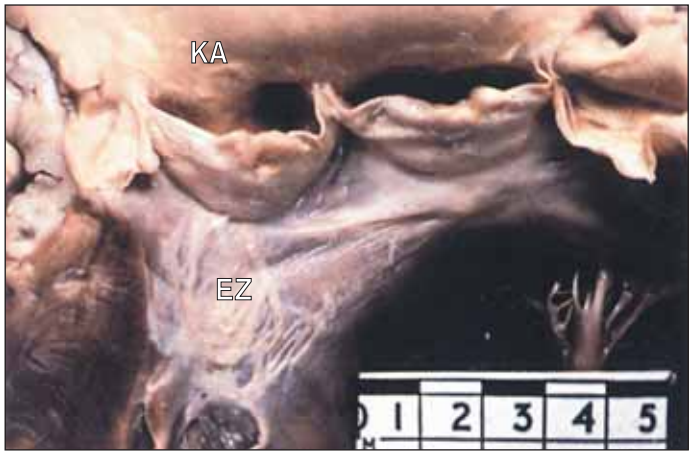


**4. Dilatace kořenu aorty se skvrnou endokardiálního ztluštění komorového septa vlivem nárazů regurgitačního jetu.**

EZ – endokardiální ztluštění, KA – kořen aorty

## Definice

Retrográdní tok z aorty do levé komory v diastole.

## Patologie

Aortální regurgitace může být výsledkem abnormality chlopňových cípů, aortálního prstence nebo aortálního kořene. Patologické procesy postihující cípy jsou infekční endokarditida u bikuspidální nebo trikuspidální aortální chlopně. Mohou vyústit v perforaci cípu s následnou akutní aortální regurgitací (1). Revmatická srdeční choroba postihuje aortální cípy a je běžnou příčinou chronické aortální regurgitace (2). Také akutní zánětlivé procesy jako revmatická horečka mohou způsobit (ač mírnou) aortální regurgitaci. Progresivní degenerativní změny kongenitální bikuspidální chlopně se svraštěním mohou být též příčinou chronické aortální nedomykavosti (3).

Abnormity aortálního kořene (4) a anulu mohou způsobit významnou aortální regurgitaci. Patří k nim anulo-aortální ektázie, Marfanův syn-

proLékaře.cz | 27.4.2024


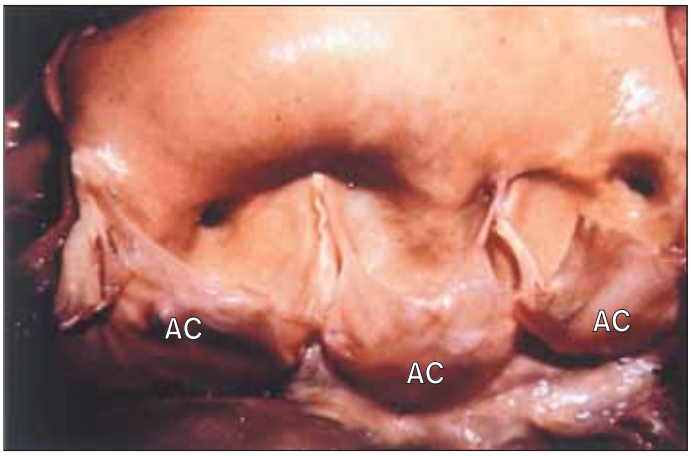


**5. Dilatovaný kořen aorty s tenkými balonovitými cípy působícími aortální regurgitaci u Marfanova syndromu.**

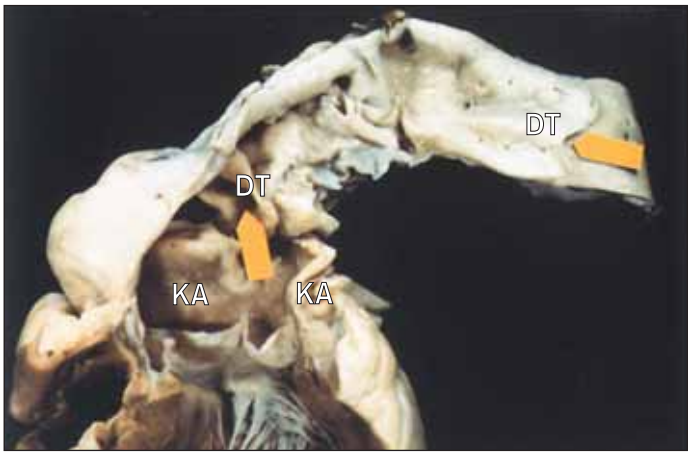


**6. Aorta u Marfanova syndromu. Kořen aorty je dilatovaný a vidíme dvě zhojené disekční trhliny (šipky).**

KA – kořen aorty, DT – zhojené disekční trhliny

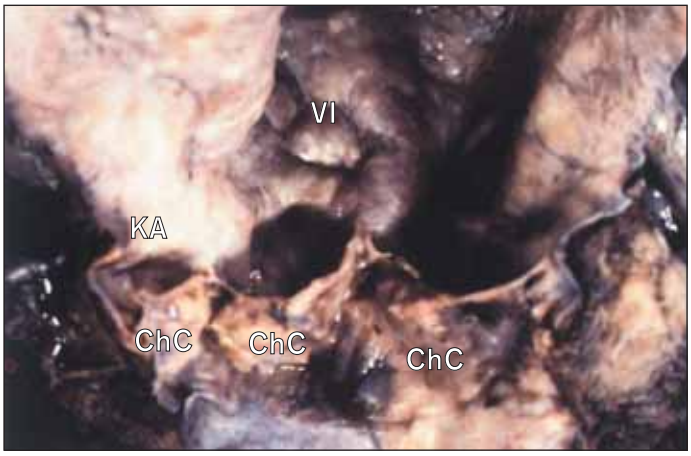


**7. Ankylozující spondylitida s aortální regurgitací. Kořen aorty je dilatován, intima vrásčitá, cípy chlopní zkroucené a scvrklé.**

KA – kořen aorty, VI – vrásčitá intima, ChC – zkroucené a scvrklé chlopňové cípy

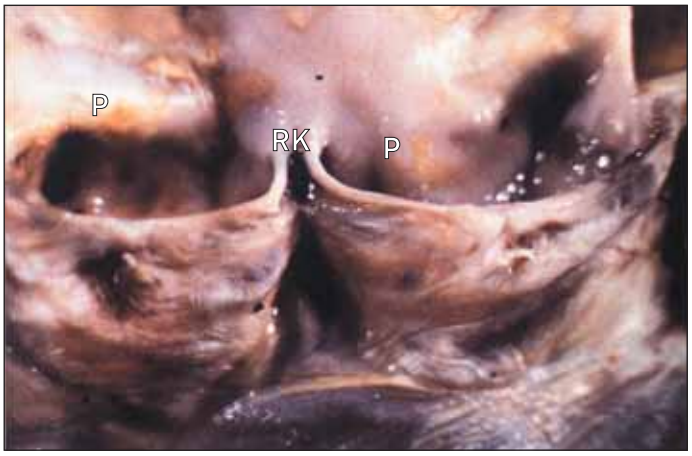


**8. Lehká syfilitická choroba aortální chlopně. Komisura je rozšířená, cípy se nesetkávají, vzestupná aorta má perlově žluté ploché pláty.**

P – plát, RK – rozšířená komisura

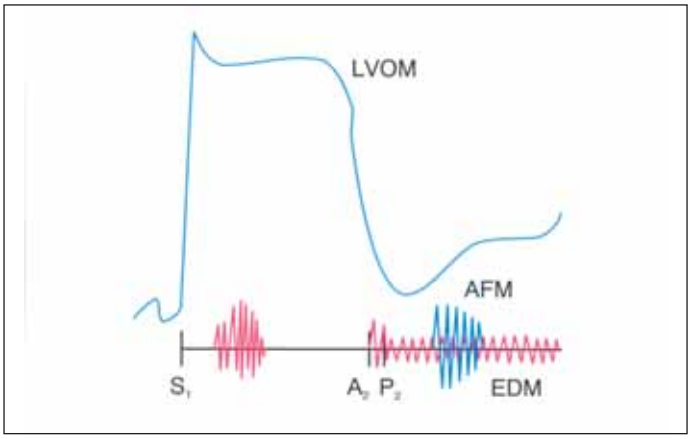


**9. Schematické vyobrazení fyzikálních nálezů u chronické lehké až těžké aortální regurgitace. Hyperdynamický apikální impulz levé komory je výsledkem chronického objemového přetížení. Snížená intenzita první ozvy je způsobena zvýšeným diastolickým tlakem v levé komoře a předčasným závěrem mitrální chlopně; šelest Austina Flinta.**

LVOM – apikální impulz, $S_1$ = 1. ozva, $A_2$ = aortální komponenta 2. ozvy, AFM – šelest Austina Flinta, EDM – časný diastolický šelest

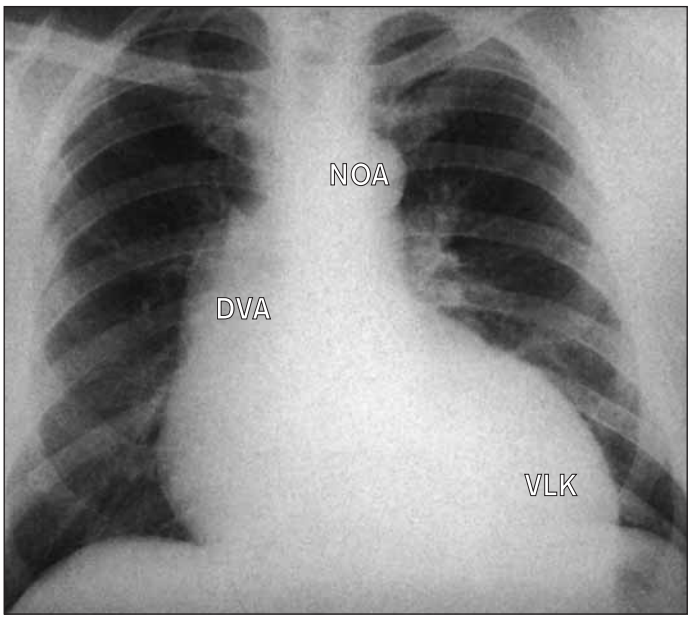


**10. RTG hrudníku ukazuje dilataci vzestupné aorty a srdeční rozšíření u aortální regurgitace.**

DVA – dilatovaná vzestupná aorta, NOA – normální tvar obloučku aorty, VLK – velká levá komora

proLékaře.cz | 27.4.2024



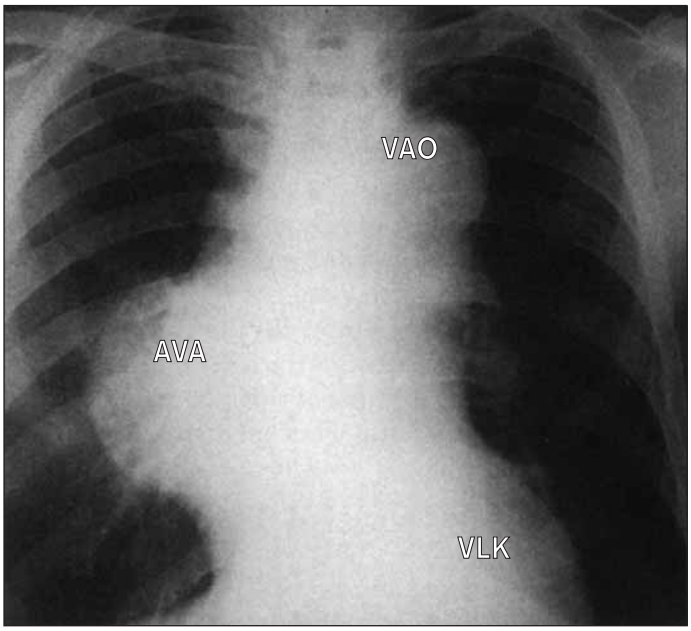


**11. RTG hrudníku ukazuje lokalizované aneuryzma vzestupné aorty u syfilis.**

AVA – aneuryzma vzestupné aorty, VAO – velký aortální oblouk, VLK – velká levá komora

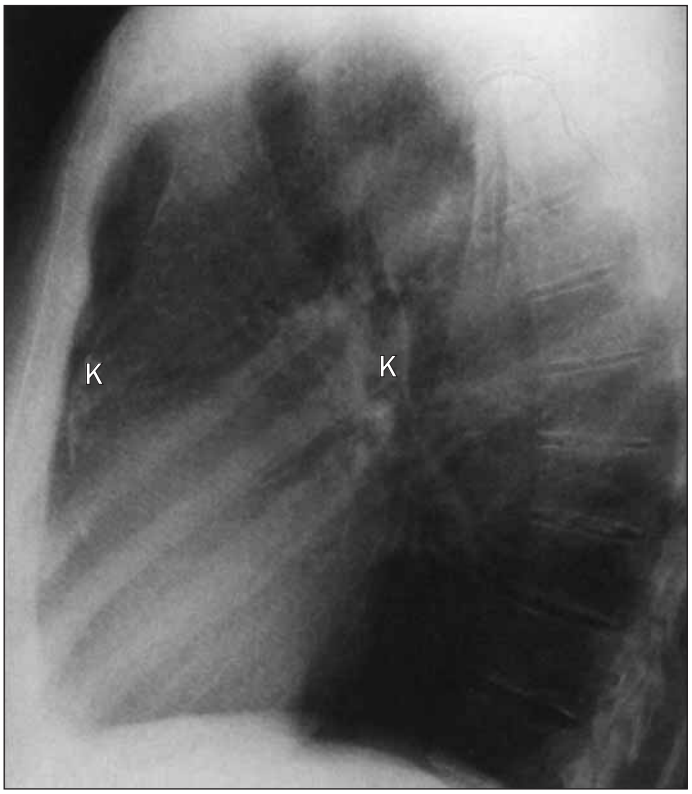


**12. Laterální projekce ukazuje kalcifikace v aneuryzmatu kořene vzestupné aorty.**

K – kalcifikace

proLékaře.cz | 27.4.2024


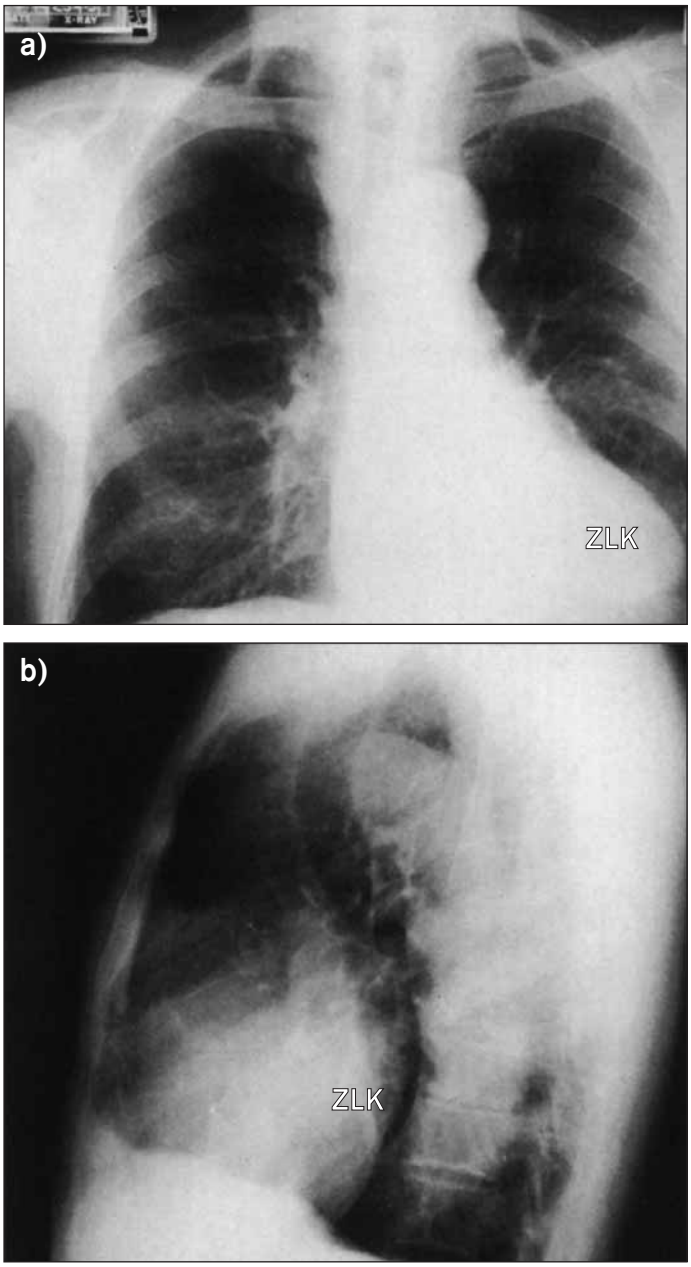


**13. Revmatická aortální regurgitace: (a) Frontální RTG ukazuje zvětšení levé komory kompatibilní se stupněm regurgitace. Ascendentní aorta je nenápadná. (b) Boční projekce potvrzuje levokomorovou dilataci. Ascendentní aorta je normální.**

ZLK – zvětšená levá komora

drom (5, 6) a cystická mediální nekróza bez jiných příznaků Marfanova syndromu. Akutní aortální regurgitace z aortální disekce je obvykle zaviněna cystickou mediální nekrózou aortálního kořene. Revmatoidní artritida, ankylozující spondylitida (7), Behçetova nemoc, Reiterova nemoc a syfilis (8) vedou k chronickému zánětu proximální aorty a mohou způsobit chronickou aortální regurgitaci.

Aortální choroba spojená s pseudoxanthoma elasticum, Ehlers-Danlosovým syndromem, syndromem Hunterovým a Hurleovým i osteogenesis imperfecta mohou vést k mírné aortální regurgitaci. Podobně systémový lupus erythematodes, záření, smíšená choroba pojiva a kardiolipidový syndrom. Aortální dilatace a aortální regurgitace mohou být výsledkem dlouho trvající hypertenze.

Chronická aortální regurgitace vede k dilataci levé komory a excentrické hypertrofii vlivem replikace sarkomer v sérii. Může vést k významnému

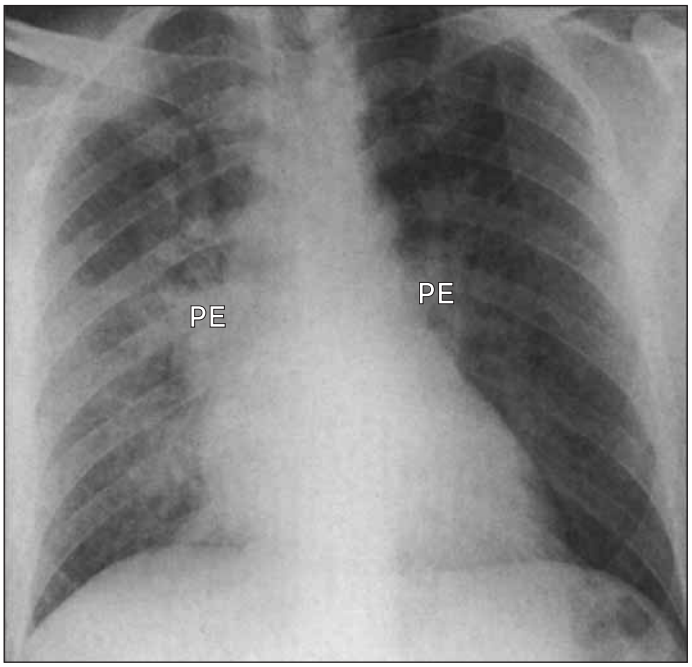


**14. RTG ukazuje plicní edém a normální srdeční siluetu při akutní aortální regurgitaci způsobené rupturou cípu.**

PE – plicní edém

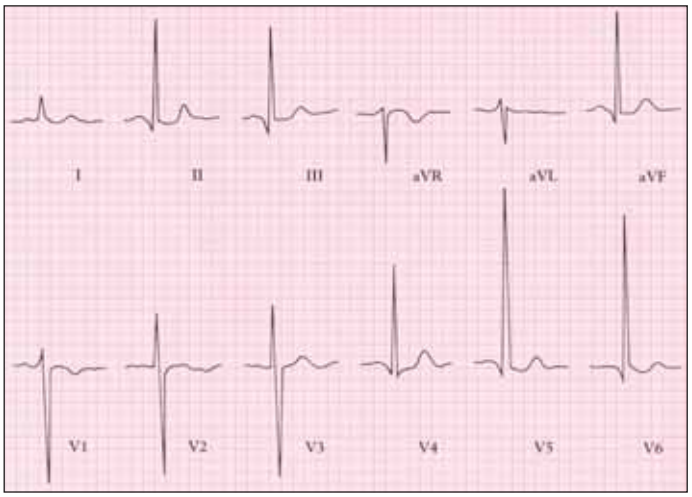


**15. EKG u chronické aortální regurgitace ukazuje zvýšenou voltáž nad levou komorou (hluboké S ve V1 a vysoké R ve V6)**

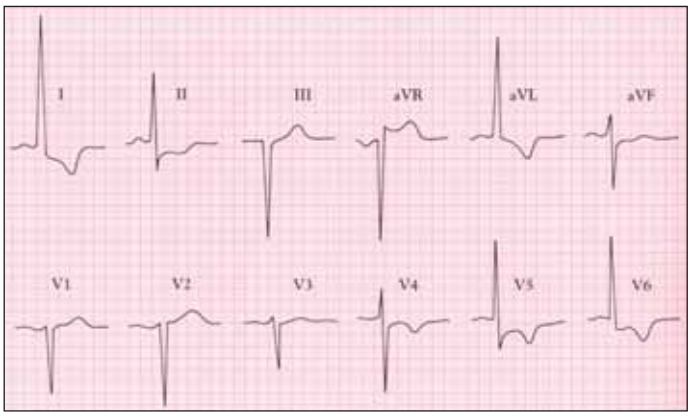


**16. EKG u chronické aortální regurgitace ukazuje těžkou hypertrofii levé komory (tj. zvýšené voltáže a abnormality ST-T-typu strainu v laterálních svodech. Osa QRS ve frontální rovině směřuje doleva.**

proLékaře.cz | 27.4.2024



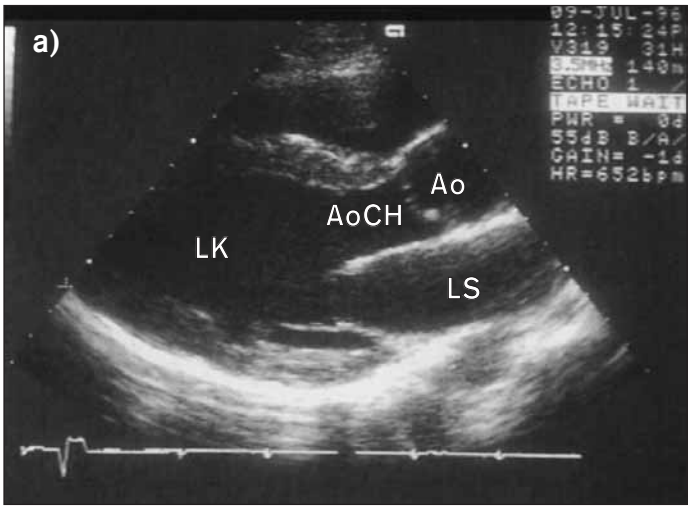


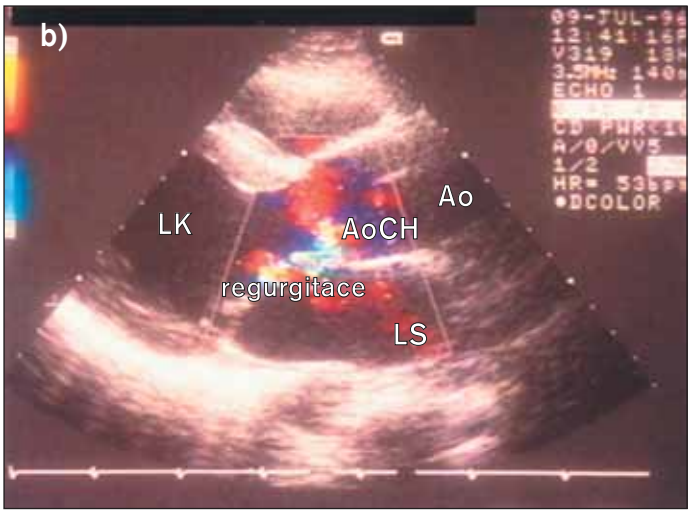


**17. Parasternální pohled v dlouhé ose u pacienta s aortální regurgitací způsobenou kongenitální bikuspidální chlopní. (a) Linie uzávěru chlopně je zřetelně excentrická s prolapsem předního cípu. Proximální vzestupná aorta je lehce dilatovaná. (b) Barevná dopplerovská echokardiografie ukazuje jet aortální regurgitace míjející přední mitrální cíp.**

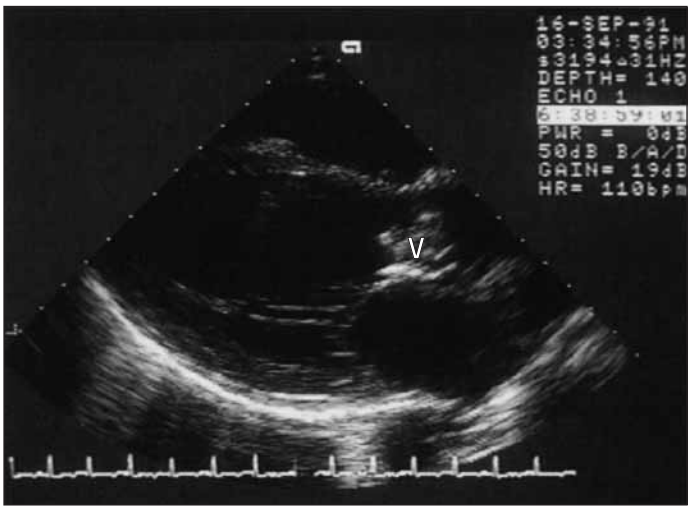


**18. Parasternální pohled v dlouhé ose u těžké aortální regurgitace při infekční endokarditidě. Velká nepravidelně tvarovaná masa vegetací během diastoly prolabuje do levého výtokového traktu.**

V – vegetace

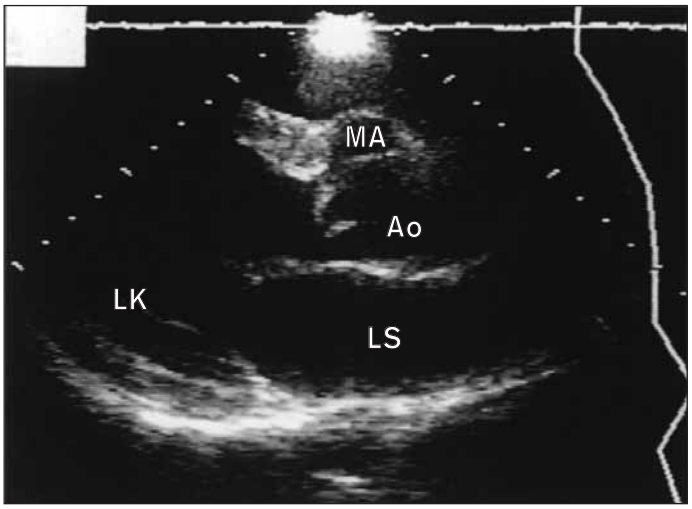


**19. Parasternální pohled v dlouhé ose ukazuje velké mykotické aneuryzma aortálního kořene. Perforace cípu a komunikace mezi aortou a aneuryzmatem při bázi cípu (potvrzeno chirurgicky).**

MA – mykotické aneuryzma a perforace cípu

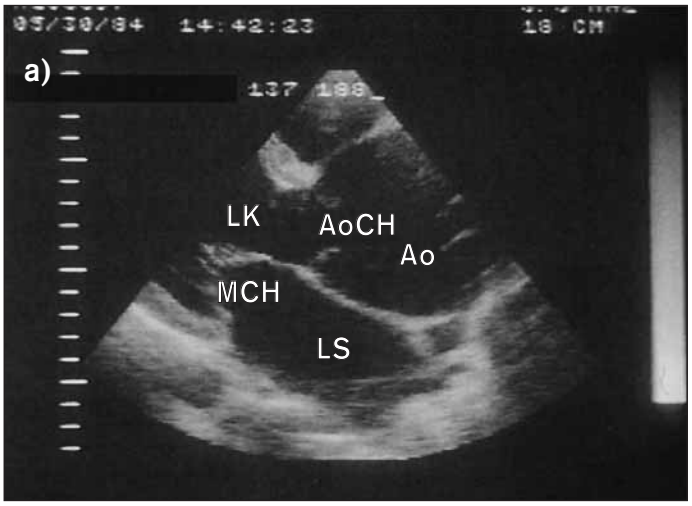


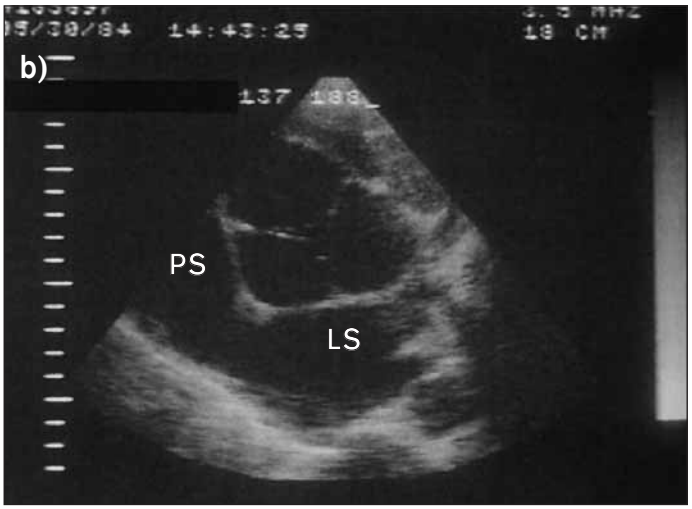


**20. (a) Parasternální pohled v dlouhé ose u pacienta s aneuryzmatickou dilatací kořene aorty sdruženou s Marfanovým syndromem. Vidíme kompletní ztrátu integrity supravalvulární hrany (sinu-tubulární junkce). Proximální aorta má průměr vyšší než 8 cm. (b) Výseč parasternálního pohledu v krátké ose ukazuje chlopeň se 3 cípy a selhání apozice okrajů cípů.**

proLékaře.cz | 27.4.2024



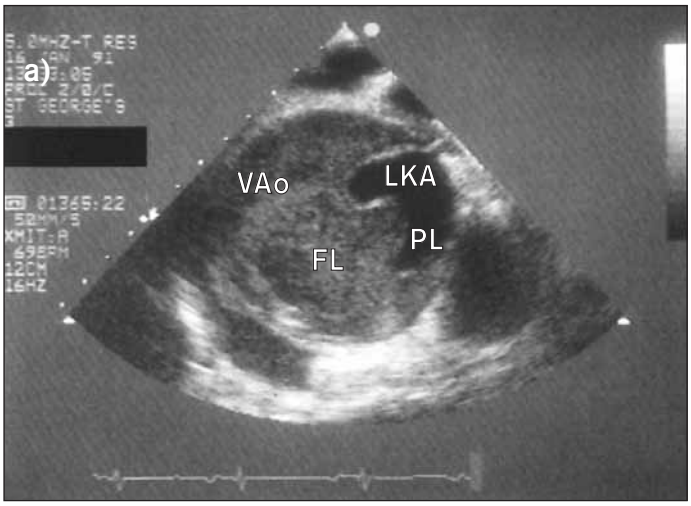


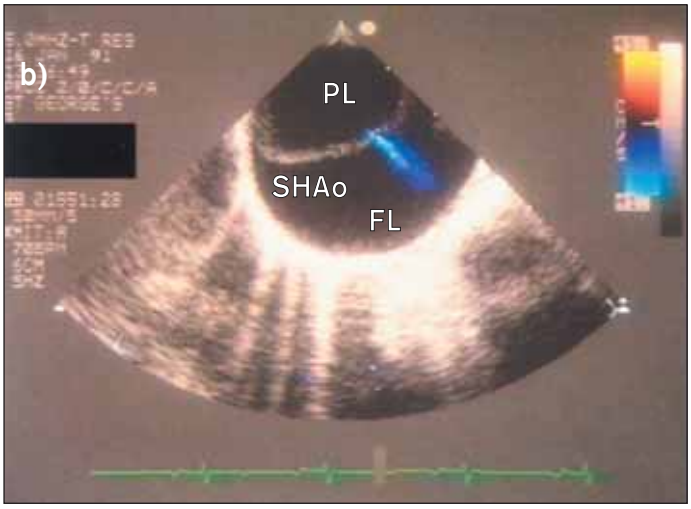


**21. Transezofageální studie případu aortální direkce: (a) Transverzální řez právě nad cípy chlopně ukazuje značně dilatovanou aortu s disekovanou intimou na více než 80 % cirkumference. Disekce je zřetelně omezena ústím levé věnčité tepny. Značně větší falešné lumen je vyplněno spontánním echokontrastem. (b) Transverzální sekce u stejného pacienta ukazuje disekci šířící se do descendentní hrudní aorty. U barevného dopplerovské echokardiografie je normální, že ukazuje několik malých jetů vstupujících do falešného lumen. Nereprezentují primární intimální trhlinu, ale vznikají z perforací na začátku malých tepenných větví.**

VAo – vzestupná aorta, LKA – levá koronární artérie, SHAo – sestupná hrudní aorta, PL – pravé lumen, FL – falešné lumen

nárůstu preloadu a afterloadu (systolický wall stress), které nakonec mohou způsobit myokardiální dysfunkci. Myokardiální ischemie s fibrózou mohou být výsledkem omezené myokardiální perfuze a zvýšení nároků na myokardiální kyslík. Regurgitační jet může svou silou vést k místnímu endokardiálnímu ztluštění na ventrikulárním septu (4) nebo předním cípu mitrální chlopně.

Aortální regurgitace sdružená s vrozenými anomáliemi jako s komorovým septálním defektem, vlivem malfunkce chlopenní protézy včetně paravalvárního leaku působí podobné patofyziologické a hemodynamické změny.

## Klinické vyšetření

### Subjektivní příznaky

Pacient s lehkou aortální regurgitací může být odhalen při rutinním vyšetření náhodným zjištěním šelestu. Subjektivní příznaky vznikají

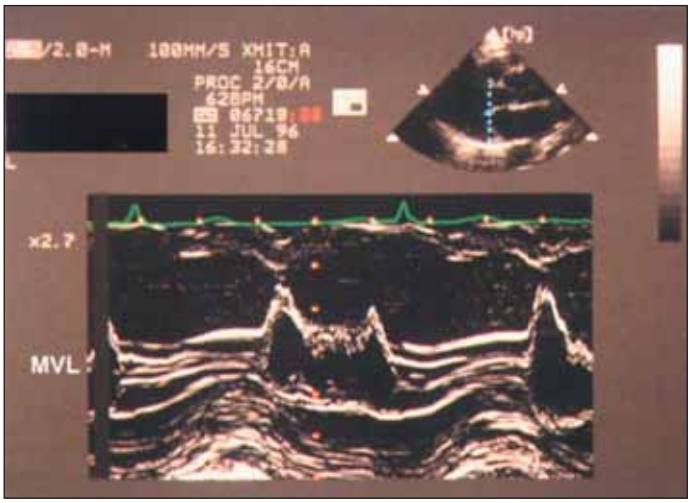


**22. Zvětšený záznam M-modu mitrální chlopně ukazující klasické jemné chvění (flutter) předního cípu sdruženého s aortální regurgitací. Někdy je vidět na septálním endokardu v závislosti na směru jetu.**

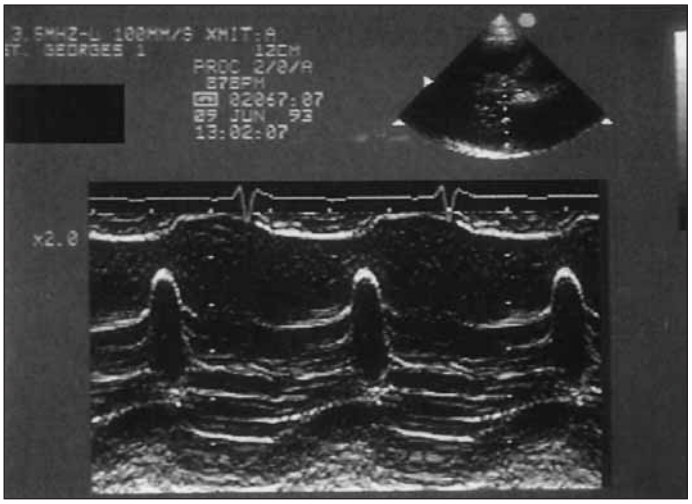

**23. Záznam M-Modu u případu akutní těžké aortální regurgitace. Regurgitační tok zvýšil diastolický tlak v levé komoře tak, že dochází k uzávěru mitrální chlopně před vlnou P následujícího cyklu.**

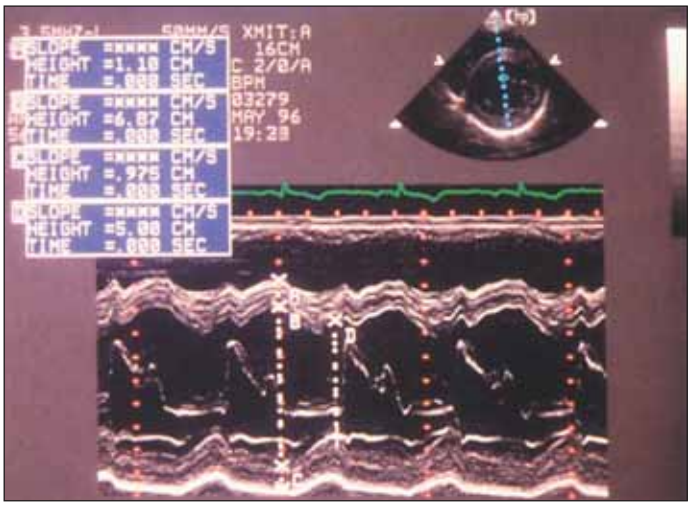

**24. Záznam M-modu v sekci parasternální krátké osy levé komory u případu těžké aortální regurgitace. Komora je zvětšená a kontrakce hyperdynamická s frakčním zkrácením 45 %.**

proLékaře.cz | 27.4.2024



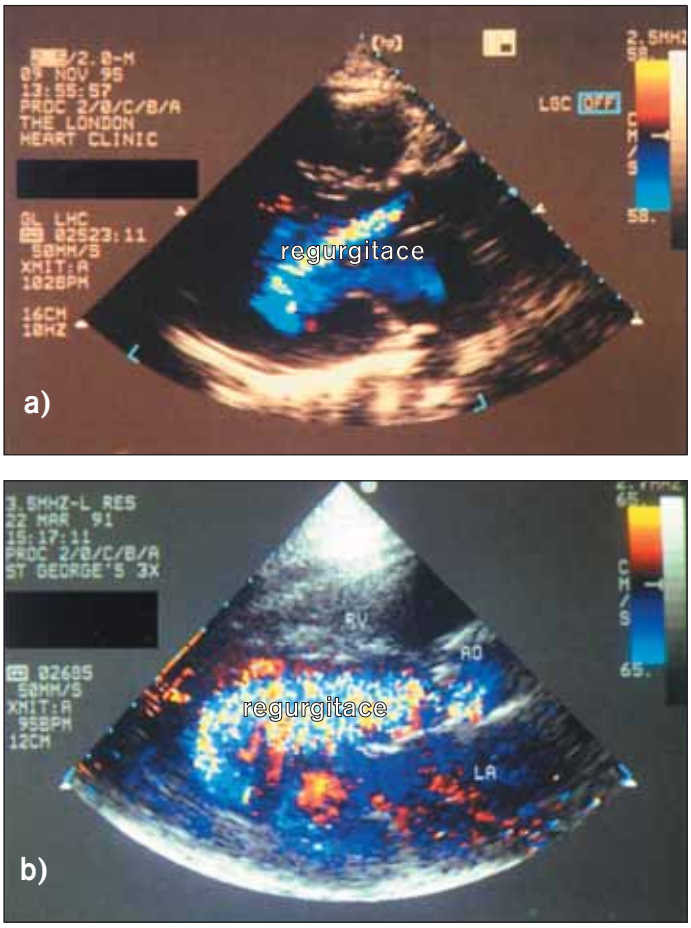


**25. Barevná dopplerovská echokardiografie v určení tíže aortální regurgitace: (a) U relativně mírné regurgitace je jet úzký a jeho penetrace do levé komory omezená. (b) U velmi těžké aortální regurgitace jet vyplňuje výtokový trakt levé komory a penetruje přímo k apexu. I když může barevná dopplerovská echokardiografie rozlišit takové krajní situace, je při nejlepším pouze semikvantitativním prostředkem, velmi závislým na úhlech toku, nastavení gainu a technice vyšetření.**

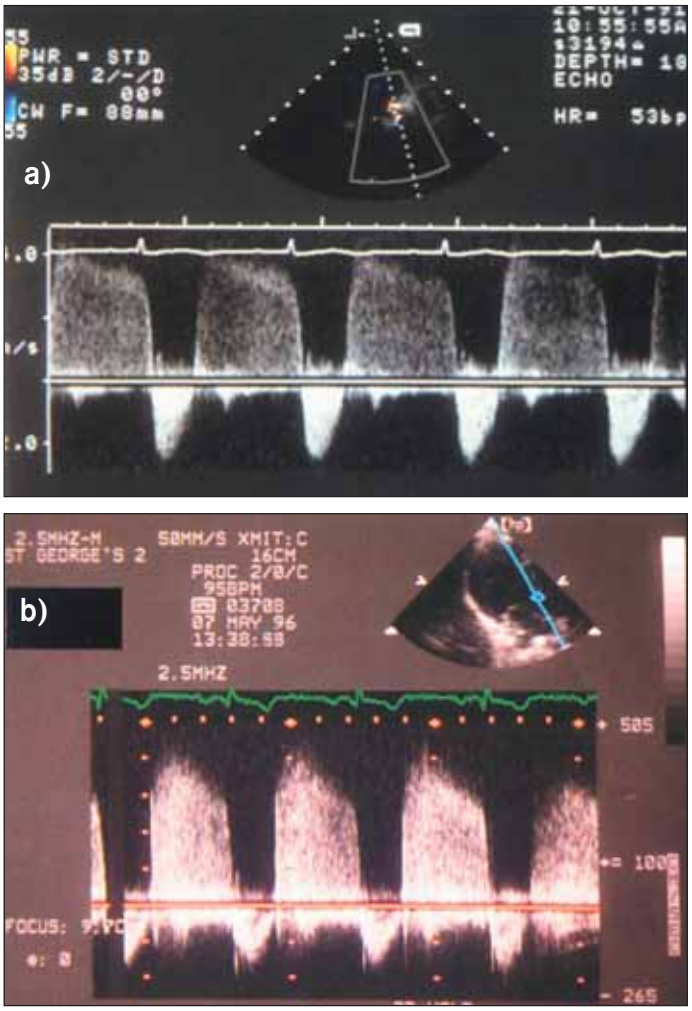


**26. Kontinuální spektrální dopplerovská echokardiografie nabízí pohled do hemodynamiky aortální regurgitace. Rychlost regurgitačního jetu ukazuje rozdíl mezi aortálním a levokomorovým tlakem. Sklon na vrcholu spektrálního obrazu je měřítkem rychlosti, s jakou se tlakový rozdíl snižuje při poklesu aortálního a zvyšování komorového tlaku. (a) Lehká aortální regurgitace. Aortální diastolický tlak se snižuje normálně a levokomorový tlak se zvyšuje jen málo, takže během diastoly je udržována relativně velká tlaková diference. (b) Středně těžká aortální regurgitace. Sklon je prudší a poukazuje na rychlý pokles aortálního tlaku a zvyšování komorového tlaku.**

u pacientů s chronickou a obvykle pokročilou aortální regurgitací až po několikaletém asymptomatickém období. Dušnost vlivem zvýšení plicního žilního tlaku při zvýšeném diastolickém tlaku v levé komoře je nejběžnějším příznakem. Časté jsou také palpitace a pocit tíhy v hrudníku vlivem velkého tepového objemu levé komory. Anginu má asi 20 % pacientů s těžkou regurgitací. Koronární aterosklerotická choroba je přítomna u 20 % pacientů. Koronární ostiální stenóza při aortitidě může vést též k angině. Angina se tedy objevuje bez abnormity koronárních arterií vlivem nepoměru mezi dodávkou a potřebou kyslíku v myokardu. Abdominální bolesti ze splanchnické ischemie jsou řídkým příznakem.

Akutní těžká regurgitace při perforaci cípu během infekční endokarditidy a aortální disekce jsou snášeny těžce. Vlivem rychlého nárůstu diastolického tlaku v levé komoře a žilního tlaku v plicích se vyvíjí plicní edém. Mohou nastoupit i příznaky omezeného prokrvení orgánů vlivem poklesu efektivního dopředného toku.

## Objektivní příznaky

Konstantní fyzikální známkou aortální regurgitace je přítomnost časného diastolického šelestu. Ejekční systolický šelest se může objevit při vysokém tepovém průtoku přes normální rozměr aortálního ústí nebo častěji vlivem turbulence okolo cípu anebo při dilataci aortálního kořene.

Během lehké chronické aortální regurgitace nenacházíme známky chronického objemového přetížení. U středně těžkých a těžkých regurgitací zjistíme Corriganův pulz s vysokým tlakovým pulzem a rychlým nástupním a sestupným ramenem. Pohyby hlavy synchronní s pulzem (Mussetovo znamení), uvuly (Müllerovo znamení) a laryngu (Oliverovo-Cardarelliho znamení) společně s kapilárními pulzacemi ukazují na těžkou regurgitaci. Totéž platí o zvucích podobných „výstřelu z pistole“ slyšitelných nad brachiální tepnou a systolicko-diastolickém šelestu (Durozierovo znamení) nad femorální tepnou, který ukazuje na významný zpětný diastolický tok. Apikální impulz je hyperdynamický vlivem zvýšeného tepového objemu a zachovalé ejekční frakce. Časný diastolický šelest je obvykle dlouhý a muzikální (dmychavý). Přítomnost middiastolického šelestu nad mitrální oblastí (šelest Austina Flinta) také obvykle ukazuje na těžkou regurgitaci (9). Vzniká přemístěním předního cípu mitrální chlopně vlivem regurgitace, takže částečně brání toku levá síň – levá komora.

U akutní těžké aortální regurgitace není tlakový pulz široký a nejsou přítomny nálezy změněné arteriální kompliance ani zvýšeného toku do periferie. Časný diastolický šelest a šelest Austina Flinta jsou krátké, při

proLékaře.cz | 27.4.2024


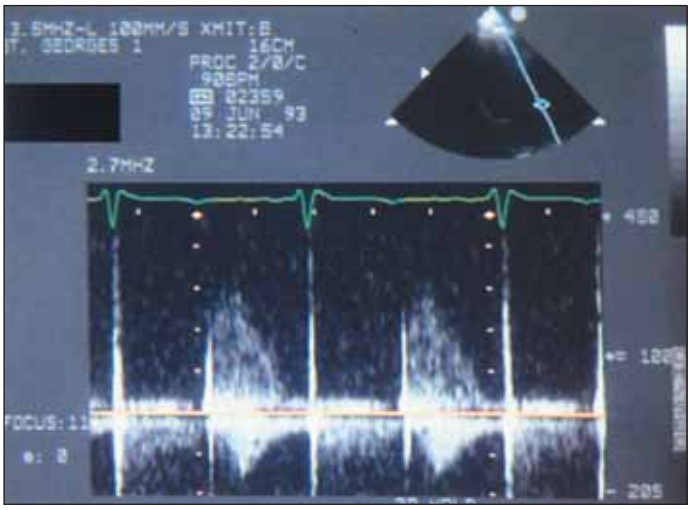


**27. Velmi těžká aortální regurgitace. Sklon je velmi prudký a rychlost padá k nule, aortální a komorový tlak se vyrovnaly.**

tachykardii obtížně slyšitelné. První ozva je tichá vlivem vyššího diastolického tlaku v levé komoře. Nepřítomnost první ozvy vždy značí těžkou regurgitaci s velmi rychlým nárůstem diastolického tlaku působícího předčasný uzávěr mitrální chlopně.

## Laboratorní vyšetření

### Radiologie

Při aortální regurgitaci podmíněné abnormitami aortální stěny je vzestupná aorta rozšířená. Generalizovanou dilataci nacházíme u anulo-aortální ektázie. (10); u syfilidy a Marfanova syndromu bývá vidět lokalizované aneuryzma vzestupné aorty (11). Lineární kalcifikace podél dilatované vzestupné aorty naznačují syfilitické aneuryzma, nejsou však diagnostické (12).

U dlouho trvající významné regurgitace levá komora dilatuje (13). U akutní těžké regurgitace může být přítomen edém plic, ale srdeční silueta zůstává normální (14).

### Elektrokardiogram

U akutní i lehké chronické aortální regurgitace může být elektrokardiogram normální. U pacientů s chronickou hemodynamicky významnou regurgitací nacházíme voltážová kritéria hypertrofie levé komory (15), obvykle s převahou osy QRS ve frontální rovině doleva (16). Změny ST–T s obrazem „strainu“ znamenají horší prognózu. Komplexy QS v prekordiálních svodech zprava se vyskytují u excentrické hypertrofie s horizontální rotací. Blokáda levého raménka, prodloužení P–Q a komorové arytmie mohou též provázet aortální regurgitaci.

### Echokardiografie

Etiologie aortální regurgitace (abnormality chlopně nebo kořene aorty) obvykle rozpoznáme M-modem a 2D-echokardiografií v krátké ose. U aortální disekce může transtorakální studie odhalit vlající odtrženou intimu, avšak se senzitivitou pouze 50%. Naopak transezofageální echokardiogram je pro diagnózu vysoce senzitivní a specifický (21), neboť dovolí velmi jasně znázornit jak vzestupný, tak sestupný úsek aorty.

Klíčem k diagnóze regurgitace na M-modu je diastolické kmitání předního mitrálního cípu, jeho šlašinek a někdy endokardiálního povrchu mezikomorové přepážky (22). Je poměrně senzitivní známkou, avšak není ve vztahu k tíži regurgitace. Předčasný uzávěr mitrální chlopně, který je výsledkem ekvalizace levokomorového a levosíňového tlaku, ukazuje na těžkou aortální regurgitaci s potřebou urgentního chirurgického řešení (23).

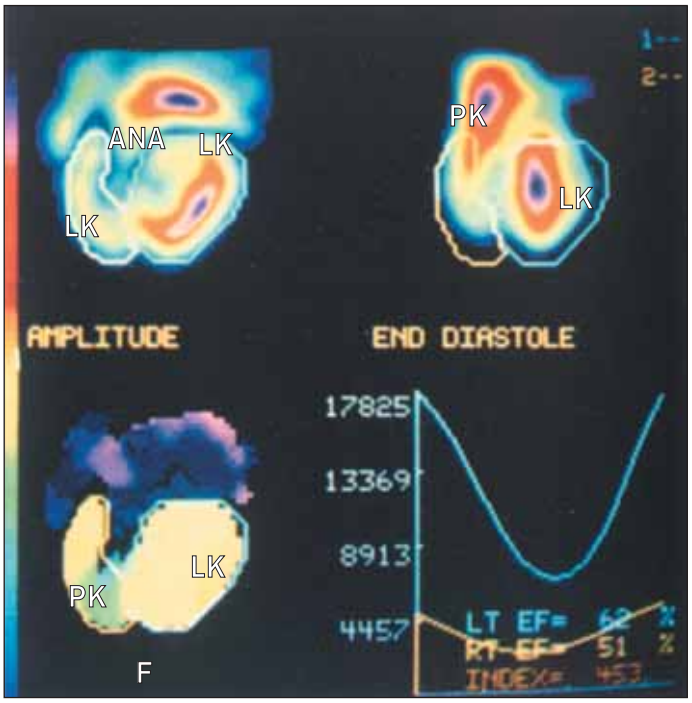


**28. Metoda rovnovážné radionuklidové ventrikulografie v klidu u pacienta s chronickou těžkou aortální regurgitací. Levá komora je dilatovaná s opožděnou kontrakcí na fázovém obraze a abnormální hodnotou amplitudy na horním septu. Regurgitační index 4,53 je velmi zvýšen (normálně 1–1,7).**

F – fáze, – PK – opožděná fáze LK – amplituda – ANA – abnormálně nízká amplituda – LK – PK – velká LK

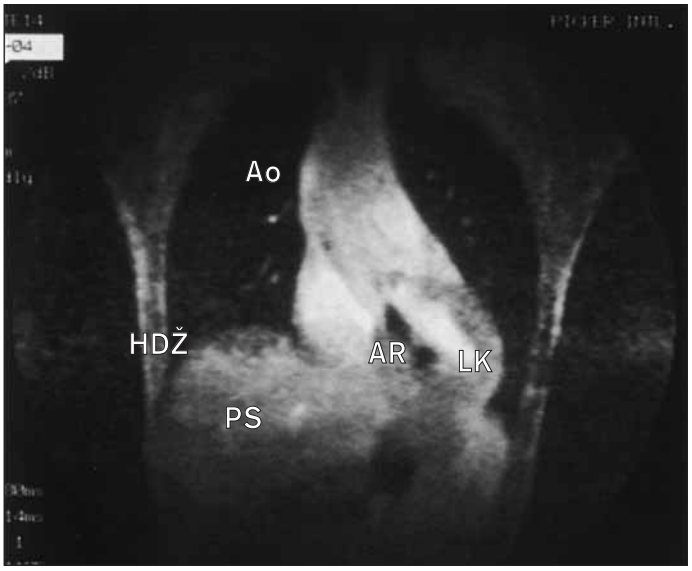


**29. Gradient echo MR u aortální regurgitace. Proximálně od aortální chlopně je vidět v diastole intenzivní ztráta signálu vlivem regurgitace.**

Ao – aorta, AR – aortální regurgitace

Jak M-mode tak 2D-echokardiografii můžeme užít k určení tepového objemu levé komory a ejekční frakce. Dilatace levé komory vzniká následkem zvýšeného regurgitačního, a tím i tepového objemu (24). Disproporční zvětšení endsystolického rozměru ukazuje na sníženou systolickou funkci.

Dopplerovská echokardiografie je pro odhalení aortální regurgitace vysoce senzitivní. Při užití barevného mapování toku poskytují začáteční šíře jetu a vzdálenost od aortální chlopně, kterou reflux protéká do levé komo-

proLékaře.cz | 27.4.2024



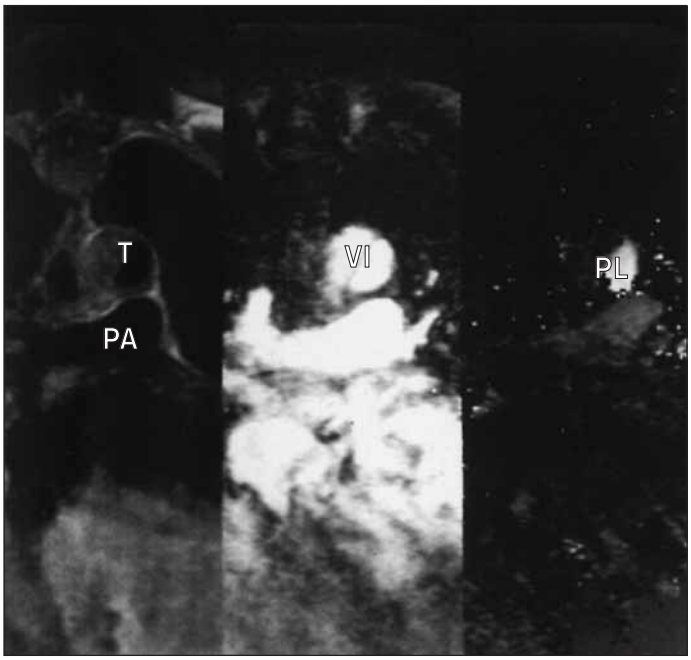


**30. MR u aortální disekce ve vzestupné aortě v transaxiální rovině. Panel vlevo ukazuje spin-echo-obraz, na kterém je mediálně vysoký intraluminální signál, pravděpodobně trombus nebo pomalý tok. Na středním panelu je krev znázorněna vysokým signálem a je vidět zřetelně odtrženou vlající intimu. Panel vpravo ukazuje rychlostně zakódovaný gradient echo obraz (rychlostní mapu) s bílým signálem zvyšující se rychlosti směrem k hlavě. Vysoký signál vidíme v plicní arterii a laterální části aorty. Ve střední části aorty je nízký signál, způsobený pomalým tokem ve falešném lumen.**

PA – plicní tepna, T – trombus, VI – vlající intima, PL – pravé lumen

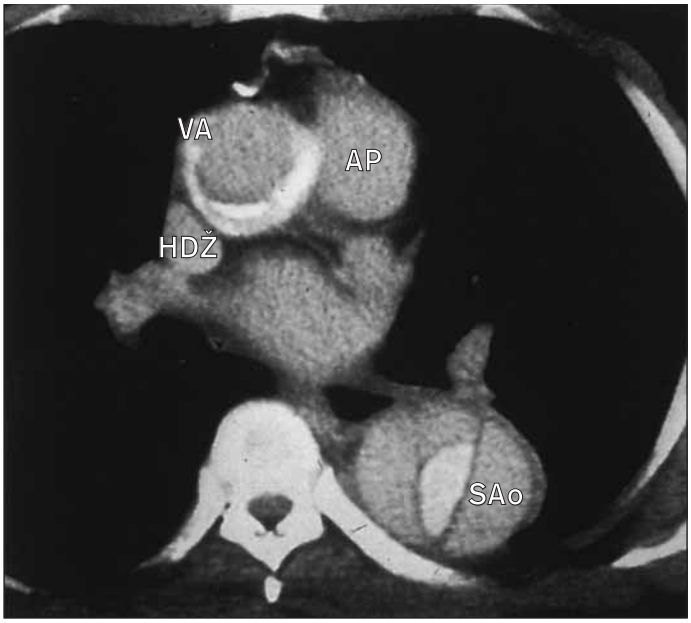


**31. CT u aortální disekce v transaxiální rovině. Jde o komplikovanou disekci postihující jak sestupnou, tak vzestupnou aortu. Intravenózní kontrast se objevil v pravém lumen a ve vzestupné aortě vytvořil lem, v sestupné aortě se centralizoval.**

VA – vzestupná aorta, AP – plicní tepna, SAo – sestupná aorta

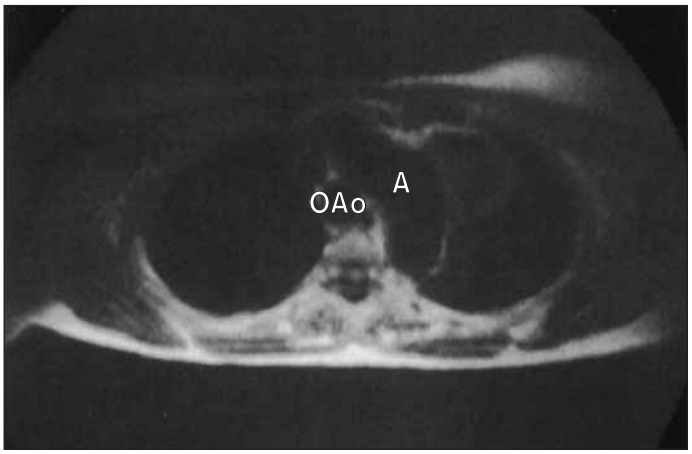


**32. MR v transaxiální rovině u aneuryzmatu oblouku aorty.**

OAo – oblouk aorty, A – aneuryzma

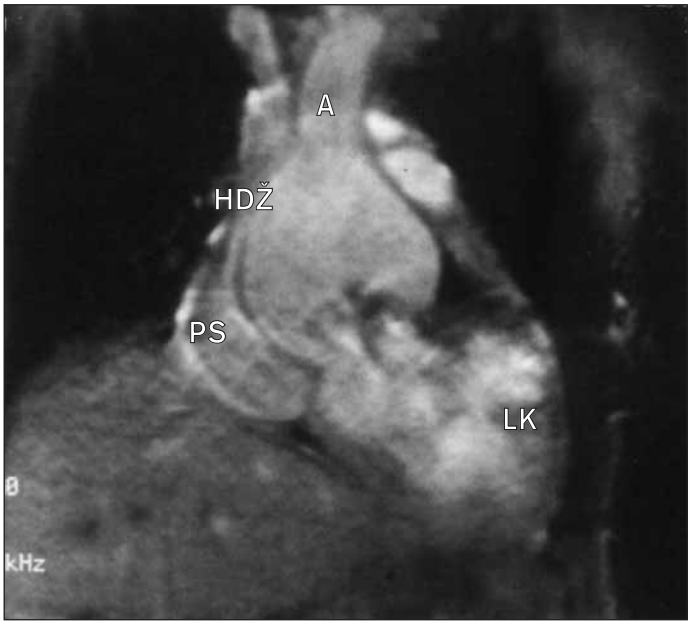


**33. Sagitální cine-MR ascendentní aorty ukazuje u pacienta s Marfanovým syndromem hruškovité rozšíření měřící 7 cm.**

PS – HDŽ, A – aorta, LK – levá komora

ry, kvalitativní stanovení tíže aortální regurgitace (25). Protože rychlost jetu je dána tlakem, dovoluje kontinuální dopplerovská echokardiografie změřit diastolický tlakový gradient mezi aortou a levou komorou. U lehké regurgitace zůstává aortální tlak relativně vysoký a dopplerovský signál má relativně plochý sklon (26a). U těžké regurgitace je kombinace klesajícího aortálního tlaku a zvyšování levokomorového tlaku výsledkem rychle se snižujícího tlakového gradientu, znázorněného na dopplerovském záznamu strmým sklonem (26b). V extrémních případech, kdy se oba tlaky vyrovnávají, rychlost padá k nule (27).

Je důležité vědět, že dopplerovský záznam může ukázat běžnou klinicky nevýznamnou regurgitaci i u normálních jedinců.

## Nukleární techniky

Metoda rovnovážné radionuklidové ventrikulografie je vhodná pro určení objemu a funkce levé komory. U chronické aortální regurgitace je enddiastolický objem levé komory zvýšen a ejekční frakce se udržuje v normálních mezích dlouhou dobu. Pokles klidové ejekční frakce je indikací pro chirurgickou intervenci. Regurgitační index může být vypočítán z poměru tepového objemu levé komory k tepovému objemu pravé komory (28). Index však nemůže být užit v přítomnosti mitrální nebo trikuspidální regurgitace. Technika může být využita též pro zjištění

proLékaře.cz | 27.4.2024

**34. Současný záznam aortálního a levokomorového tlaku u pacienta s významnou chronickou aortální regurgitací: zvýšený enddiastolický tlak v levé komoře a nízký aortální diastolický tlak.**

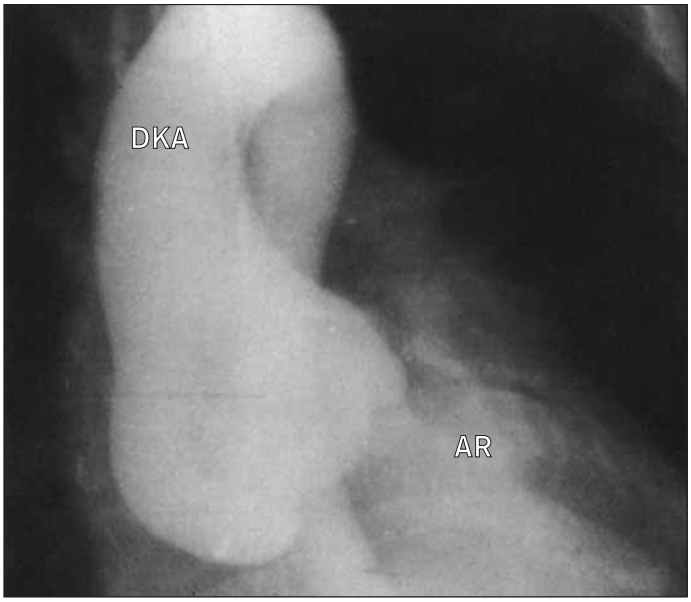


**35. Aortogram v antero-posteriorní projekci ukazuje dilataci aortálního kořene u Marfanova syndromu.**

DKA – dilatovaný kořen aorty, AR – aortální regurgitace

změn levokomorové ejekční frakce během zátěže. Neschopnost vzrůstu ejekční frakce během cvičení indikuje dysfunkci levé komory.

## Magnetická rezonance a výpočetní tomografie

Obě metody lze použít ke zjištění funkce a masy levé komory a regurgitačního indexu (21). MR může zjistit přímým měřením objem aortální regurgitace za pomoci mapování rychlostí. Význam však není zatím ověřen. Jak MR, tak CT jsou vysoce senzitivní a specifické metody pro diagnózu aortální disekce a měly by být použity vždy při podezření na regurgitaci z disekce aorty (30, 31). MR je též užitečná pro diagnózu chorob aortálního kořene, jako je aortální aneuryzma a anulo-aortální ektázie (32, 33).

## Srdeční katetrizace a angiografie

Srdeční katetrizace je indikována předoperačně k odkrytí koronární choroby. U symptomatických pacientů chronickou aortální regurgitací je obvykle zvýšen enddiastolický tlak v levé komoře, ačkoliv srdeční výdej zůstává normální (34). U akutní těžké aortální regurgitace může být

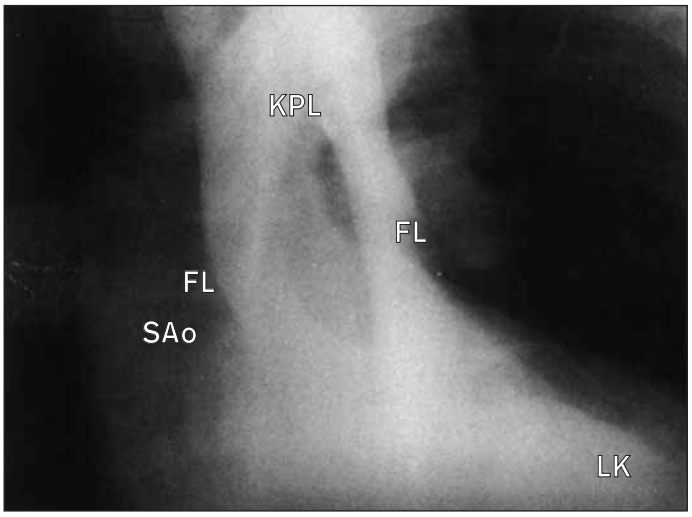


**36. Aortogram v antero-posteriorní projekci u aortální direkce. Pravé lumen je komprimováno neopákním falešným lumen.**

SAo – stěna aorty, KPL – komprimované pravé lumen, FL – falešné lumen, LK – levá komora

**37. Základy léčení aortální regurgitace**

1. Akutní těžká aortální regurgitace a disekce hrudní aorty s aortální regurgitací jsou indikací k urgentní intervenci.
2. Symptomatičtí pacienti s chronickou těžkou aortální regurgitací vyžadují náhradu chlopně bez ohledu na stav funkce levé komory.
3. Snížená klidová ejekční frakce, nebo významné zvýšení objemu levé komory jsou indikací k chirurgické intervenci i u lehce symptomatických nebo asymptomatických pacientů.
4. Arteriolární vazodilatátory a ACEI zlepšují komorovou funkci. Mají být užity u pacientů, kteří nemohou být kandidáty chirurgického zákroku nebo při nutnosti zákrok odložit.
5. Antibiotická profylaxe endokarditidy je indikována u všech pacientů.

však srdeční výdej nízký společně s vysokým enddiastolickým tlakem levé komory. Angiografie se užívá ke kvalitativnímu zjištění tíže aortální regurgitace, pro kvantitativní změření regurgitační frakce (celkový tepový objem – dopředný tepový objem/celkový tepový objem), a pro vyhodnocení objemů a funkce levé komory. Aortografie se užívá pro diagnózu chorob aortálního kořene a pro disekci aorty (35, 36).

## Základy léčení

Akutní hemodynamicky významná aortální regurgitace je indikací k urgentní intervenci (37). Tito pacienti mají obvykle edém plic a předčasný uzávěr mitrální chlopně. Akutní aortální disekce i s mírnou regurgitací je také indikací okamžitého zákroku. Symptomatičtí pacienti s chronickou těžkou aortální regurgitací vyžadují též náhradu chlopně, bez ohledu na stav funkce levé komory. Snížená ejekční frakce je indikací k chirurgické intervenci u lehce symptomatických nebo asymptomatických pacientů. Zvýšení objemu levé komory lze užít též jako indikace pro operaci u symptomatických pacientů.

Arteriolární vazodilatátory a ACEI snižují levokomorový volum a masu a zvyšují ejekční frakci. Tyto látky mohou být užity u pacientů, kteří nejsou kandidáty chirurgického zákroku nebo při nutnosti zákrok odložit. Antibiotická profylaxe endokarditidy je indikována u všech pacientů.

**Příště: Choroba trikuspidální chlopně**